IV. Герминогенные опухоли.
А. Дисгерминома.
Б. Опухоль эндодермального синуса.
В. Эмбриональная карцинома.
Г. Полиэмбриома.
Д. Хорионэпителиома.
Е. Тератомы.
V. Гонадобластома.
VI. Опухоли мягких тканей, неспецифичные для яичников.
VII. Неклассифицированные опухоли.
VIII. Вторичные (метастатические) опухоли.
IX. Опухолевидные процессы.

Важное практическое значение имеют опухолевидные процессы (ретенционные образования яичников).

Фолликулярная киста возникает в результате персистенции фолликула, представляет собой тонкостенное однокамерное образование эластической консистенции, наполненное прозрачным содержимым, поверхность ее гладкая. Обычно к основанию кисты прилежит ткань макроскопически неизмененного яичника. Фолликулярная киста не дает выраженных клинических проявлений, иногда сопровождается ноющими болями в гипогастральной области. Возможно самопроизвольное обратное развитие небольших кист; иногда происходит кровоизлияние в полость кисты и разрыв ее капсулы. Диагностика основана на данных бимануального исследования и ультросонографии. При необходимости уточнения диагноза больную подвергают лапароскопии. При небольших размерах кисты у молодых женщин целесообразно вначале провести консервативное лечение, направленное на регуляцию эндокринной функции яичников. При отсутствии эффекта от консервативной терапии в течение 3-х мес, а также при размерах кисты, превышающих 10 см в диаметре, больную следует подвергнуть хирургическому лечению.

Параовариальная киста обычно небольших размеров, овоидной формы, гладкая, ограничена в подвижности. Характеризуется бессимптомным течением заболевания даже при больших размерах. Диагностика, как правило, не затруднена. Лечение — хирургическое.

Киста желтого тела. Определенную роль в ее развитии могут играть гормональные нарушения и воспалительные процессы. Киста желтого тела обычно имеет небольшие размеры, мягкая, подвижная. Во II фазу менструального цикла наблюдается ее увеличение; иногда она самостоятельно подвергается резорбции. В отличие от фолликулярной кисты киста желтого тела характеризуется определенной клинической картиной. Обычно больные отмечают задержку менструаций, нагрубание молочных желез, поташнивание; объективно выявляется некоторое увеличение и размягчение матки, застойное полнокровие наружных половых органов. При опухоли в течение 2–3 менструаций больной показано оперативное вмешательство.

Современные методы диагностики (ультразвуковое исследование, рентгенокомпьютерная и магнитно-резонансная томография) открыли широкие возможности для получения данных о состоянии органов малого таза, позволяющих быстро и правильно распознавать заболевание и определять лечебную тактику. УЗИ дает возможность уточнить диагноз объемного образования в яичнике в 30–90% наблюдений, структуру образования (кистозная или солидная) в 35–37% случаев. При УЗИ опухолевые и опухолевидные образования яичников выявляются в два раза чаще, чем при бимануальном гинекологическом исследовании, особенно при ожирении и небольших размерах опухоли.

Сонография параовариальных кист представляет весьма сложную задачу, поскольку в большинстве случаев они не отличаются от кистозных опухолей яичников, Фолликулярные кисты имеют однородную и анэхогенную внутреннюю структуру, кисты желтого тела — гетерогенную. При фолликулярных кистах, в отличие от других жидкостных образований, отсутствует эхографическое изображение яичников, при параовариальной кисте она определяется в непосредственной близости от яичника.

Пролиферативные процессы яичников подразделяются на стромальную гиперплазию и текаматоз (гипертекоз). Стромальная гиперплазия — это пролиферация стромы яичника, связанная с гиперэстрогенией. Стромальная гиперплазия возникает в любом возрасте и проявляется нарушениями менструального цикла, гиперплазией эндометрия, высоким КПИ.

Гипертекоз сопровождается гирсутизмом, аменореей, бесплодием, гипертензией, ожирением. Следует проводить

Скачано с сайта MedWedi.ru

дифференциальную диагностику, с ПКЯ, АГС, синдромом Итенко-Кушинга, дисгенезией гонад, маскулинизирующими опухолями яичников. Диагноз базируется только на основании результатов гистологического исследования яичниковой ткани. В молодом возрасте показана клиновидная резекция или декортикация яичников, после 45 лет — надвлагалищная ампутация матки с придатками. Гормональная коррекция и стимуляция овуляции, как правило, неэффективны.

Наибольшую группу доброкачественных опухолей составляют кистомы яичников, которые относятся к эпителиальным опухолям. По клиническому течению и морфологическому строению они значительно отличаются друг от друга и делятся на две большие группы — серозные (цилиоэпителиальные) и муцинозные.

Серозные кистомы (цилиоэпителиальные кистомы). Отличительной особенностью серозной кистомы является выстилающий эпителий. По строению эпителий серозных кистом напоминает трубный или поверхностный эпителий яичника. Почти всегда удается обнаружить клетки мерцательного эпителия. Кистомы чаще бывают односторонними и однокамерными. Величина их различна: от нескольких сантиметров до 30 см и более в диаметра. Содержимое кистомы представляет собой серозную жидкость соломенного цвета.

Секретирующая серозная кистома чаще обнаруживается в возрасте после 45 лет. Нередко отмечаются боли в нижних отделах живота и пояснице. Гормональной активностью опухоль не обладает, менструальный цикл часто не нарушен. При относительно больших размерах опухоли возникают дизурические явления, иногда асцит.

При обнаружении на внутренней или наружной поверхности серозной кистомы сосочковых разрастаний эти опухоли относят к папиллярным кистомам (фото 49). Сосочковые образования могут заполнить всю полость кистомы, прорастать ее стенку с обсеменением брюшины, что создает картину прогрессирующего рака яичника.

Кистомы часто бывают двусторонними и сопровождаются асцитом. По классификации ВОЗ, папиллярные кистомы относят к пограничным между доброкачественными и злокачественными опухолями яичника. При микроскопическом исследовании обращают внимание на выраженные

признаки пролиферации эпителия, что проявляется его многофазностью. Сосочковые кистомы относятся к предраковым заболеваниям яичника. Злокачественные превращения пролиферирующих серозных кистом наблюдаются в 40–50% случаев.

Муцинозные кистомы (псевдомуцинозные кистомы). Муцинозная кистома—эпителиальная доброкачественная опухоль яичника. Опухоль отличается характером выстилающего эпителия, который напоминает эпителий шеечного канала — высокий цилиндрический (фото 50).

Этот вид кистомы встречается во все возрастные периоды жизни женщины, но преимущественно в 50 лет.

Чаще всего это многокамерное образование круглой или овальной формы, с узловатой поверхностью вследствие отпочковывания дочерних кистозных полостей, эластической консистенции, обычно одностороннее. Рост опухоли происходит по звертирующему типу (центрифугально). Растет кистома быстро и может достигать гигантских размеров. В полостях опухоли имеется густое слизеобразное содержимое (псевдомуцин), составной частью которого являются гликопротеиды. Больные с псевдомуцинозной кистомой, когда она достигает значительных размеров, обычно ощущают тяжесть внизу живота. При бимануальном исследовании в области придатков матки находят образование овальной формы, эластической консистенции, значительных размеров. Асцит возникает редко.

Пролиферирующая псевдомуцинозная кистома может рассматриваться как предраковый процесс. Опухоль многокамерная, наружная поверхность ее гладкая, на внутренней имеются сосочковые разрастания. Клиническое течение заболевания мало чем отличается от проявлений обычных псевдомуцинозных кистом. Злокачественное превращение псевдомуцинозных кистом наблюдается у каждой третьей больной.

Фиброма яичника составляет около 7% всех опухолей яичников. Она представляет собой одностороннее, подвижное, плотное образование с гладкой или бугристой поверхностью, иногда она может достигать больших размеров. Рост опухоли медленный. Нередко при фиброме яичника наблюдаются асцит, гидроторакс, анемия (триада Мейгса), которые после удаления опухоли исчезают. Диагноз, как правило, устанавливается при морфологическом исследовании удаленной опухоли.

Скачано с сайта MedWedi.ru

Тератома относится к опухолям, развивающимся из зародышевых листков. Различают зрелую тератому (дермоидная киста), рак или саркому, возникшие из тератомы, тератобластому, хорионэпителиому (первичную) и дисгерминому.

Дермоидная киста выявляется наиболее часто в возрасте 20–40 лет. Представляет собой одностороннее образование тугоэластической консистенции, с гладкой поверхностью, нередко располагается кпереди от матки. Иногда при пальпации удается определить более плотные участки, которые чередуются с участками эластической консистенции. Рост опухоли медленный. Ножка дермоидной кисты часто подвергается перекруту, что вынуждает к проведению срочной хирургической операции.

Гормонопродуцирующие опухоли. Выделяют: феминизирующие (гранулезоклеточные, текаклеточные) и маскулинизирующие (андробластома и др.) опухоли.

Гранулезоклеточная опухоль (фолликулома) возникает из гранулезных клеток фолликула или из дифференцирующихся остатков половых тяжей. Опухоль является гормонально-активной и продуцирует эстрогены. Опухоль имеет желтую окраску. На разрезе солидного или ячеистого строения. Размеры опухоли варьируют от микроскопических включений в яичнике до 40 см в диаметре.

При морфологическом исследовании эндометрия обнаруживаются гиперпластические процессы (полипы, железисто-кистозная гиперплазия, аденоматоз).

Иногда гранулезоклеточные опухоли яичников способствуют возникновению рака эндометрия.

Гранулезоклеточные опухоли могут быть как доброкачественными, так и злокачественными. Злокачественное превращение гранулезоклеточных опухолей наблюдается у 4–25% больных. Злокачественная гранулезоклеточная опухоль — двусторонние плотной консистенции с узловатой поверхностью малоподвижные образования больших размеров (более 12 см в диаметре). В малом тазу отмечается выраженный спаечный процесс. Нередко при этом происходят прорастание капсулы и распространение на соседние органы. Метастазирует опухоль чаще в большой сальник, матку, трубы, мочевой пузырь, печень.

Эти опухоли встречаются во все периоды жизни женщины, но наиболее часто в возрасте от 40 до 60 лет.

Клиника. Проявления заболевания зависят от степени гиперэстрогении и возраста женщины. Обычно отмечаются боли внизу живота, увеличение его объема.

У девочек при этих опухолях нередко наблюдается преждевременное половое созревание, возникают маточные кровотечения, рано появляются вторичные половые признаки: оволосение на лобке и в подмышечных впадинах, увеличение молочных желез. Наружные половые органы соответствуют по своему развитию более старшему возрасту.

У молодых женщин развитие опухоли сопровождается временной аменореей, которая сменяется ациклическими кровотечениями.

При возникновении гранулезоклеточной опухоли в постменопаузе возникают маточные кровотечения.

При гинекологическом исследовании обращает на себя внимание отсутствие атрофических изменений наружных половых органов, матка слегка увеличена, в области придатков определяется одностороннее, тугоэластическое подвижное образование.

Диагностика. Основывается на данных анамнеза, клинической картине заболевания и обнаружении опухоли яичника. Основным дополнительным методом диагностики является лапароскопия, при которой производится биопсия, с последующим гистологическим исследованием.

Лечение. У молодых женщин при наличии доброкачественного процесса допустимо удаление опухоли с дальнейшим активным наблюдением за больной. В пре- или постменопаузе показано удаление матки с придатками. При злокачественной гранулезоклеточной опухоли, как правило, производят полное удаление матки с придатками и резекцию сальника. Химиотерапию (тиофосфамид) предпочтительнее назначать в III и IV стадиях ракового процесса.

Прогноз. Следует ставить весьма осторожно из-за сравнительно частого злокачественного превращения.

Текома (текаклеточная опухоль) возникает из текаткани яичника и относится к эстрогенпродуцирующим новообразованиям.

Текомы составляют 3,3% всех новообразований яичника.

Клиника. Течение заболевания мало чем отличается от проявления гранулезоклеточной опухоли. Текомы возникают в пожилом возрасте (60 лет и старше). В основном

Скачано с сайта MedWedi.ru

опухоли бывают односторонними. Размеры их колеблются от небольших до головки новорожденного. Форма опухоли округлая или овальная, консистенция плотная.

Характерным для этой опухоли является асцит, который может возникнуть как при доброкачественном, так и при злокачественном течении заболевания.

Злокачественное течение текомы чаще наблюдается в молодом возрасте.

Диагностика. Срочное морфологическое исследование во время хирургического вмешательства позволяет правильно определить характер опухоли у большинства больных и решить вопрос об объеме операции.

Лечение. При доброкачественном характере текаклеточной опухоли удаляют придатки на стороне поражения. При злокачественной текаклеточной опухоли производится полное удаление матки с придатками. У некоторых больных лучевое лечение в послеоперационном периоде значительно снижает число рецидивов.

Злокачественная текобластома отличается быстрым ростом и выраженным ранним лимфогенным и гематогенным метастазированием.

Прогноз. При доброкачественном течении процесса благоприятный, а при злокачественном — сомнительный.

Андробластома (аденобластома) возникает из зачатков половой железы с потенциально мужским направлением развития, обладает маскулинизирующим свойством. Маскулинизирующие опухоли составляют 0,4% всех новообразований яичников.

Принято различать недифференцированный, дифференцированный и промежуточный типы опухоли. Для недифференцированного типа опухоли характерно большое количество клеток Лейдига, что обусловливает выраженный вирилизирующий эффект. При дифференцированном типе опухоли преобладают трубчатые образования, имеющие клетки, подобные сертолиевым. Этот вид опухоли встречается крайне редко. Промежуточный тип опухоли имеет смешанное строение.

Клиника. Маскулинизирующие опухоли встречаются в любом возрасте, наиболее часто — в 20–30 лет и 50–70 лет. В клиническом течении маскулинизирующих опухолей можно выделить период дефеминизации с последующим развитием явлений вирилизации.

У женщин репродуктивного возраста в начале заболевания менструации становятся редкими, скудными и переходят в аменорею. Одновременно наступает атрофия молочных желез, матки, бесплодие, телосложение становится мужеподобным, наблюдается рост волос на лице, груди, конечностях. На коже лица появляются акне, изменяется тембр голоса, он становится грубым. Появляются гипертрофия клитора, облысение по мужскому типу, снижается или исчезает половое чувство. Все эти признаки развиваются в течение нескольких лет, реже быстрее, в течение нескольких месяцев. Явления дефеминизации обусловлены избыточным образованием андрогенов (тестостерона), угнетающих фолликулостимулирующую функцию гипофиза, в результате чего количество эстрогенов снижается и тем самым создаются условия для развития маскулинизации.

При гинекологическом исследовании определяется плотное одностороннее округлой или овальной формы образование размером от микроскопического до 30 см в диаметре. На разрезе опухоль желтого цвета с различными оттенками.

Андробластома — доброкачественная опухоль, однако в 20–25% случаев она подвергается злокачественному превращению, чаще при недифференцированном типе образования и двустороннем поражении яичников.

Диагностика. Основывается на характерном исчезновении женских черт (дефеминизация) и развитии мужских (маскулинизация). В области придатков матки обнаруживают одностороннее опухолевидное подвижное образование плотной консистенции. Важным диагностическим методом является лапароскопия, с помощью которой производится биопсия из наиболее измененного участка яичников.

При морфологическом исследовании соскоба эндометрия нередко отмечается атрофия, а иногда и гиперплазия слизистой оболочки.

Лечение. В молодом возрасте производят удаление опухоли. У женщин в пре- и постменопаузе обычно прибегают к пангистерэктомии. При подозрении на злокачественный процесс пангистерэктомию дополняют резекцией большого сальника. После удаления опухоли нарушенные специфические функции женского организма восстанавливаются в такой же последовательности, в какой развивались симптомы заболевания, хотя огрубение голоса, увеличение клитора и гирсутизм могут сохраниться всю жизнь.

Скачано с портала MedWedi.ru

Прогноз. В большинстве случаев благоприятный.

Дифференциальная диагностика опухолей яичников проводится с эндометриозом яичников, синдромом гиперстимуляции яичников, апоплексией, СПКЯ, гнойными тубоовариальными образованиями, миомой матки, параовариальной кистой, опухолями кишечника или брыжейки, дистопированной селезенкой, почкой, забрюшинными опухолями. Основное значение в дифдиагностике новообразований яичников принимают УЗИ, КТГ, ЯМР.

Гранулезоклеточные опухоли имеют солидную структуру. Дермоидные опухоли обнаруживаются по денситометрическим показаниям с минусовой плотностью, известковым включениям и участкам склероза. Серозные, фолликулярные кисты представлены обычно округлыми или овальными образованиями с четкими, гладкими контурами. Кистомы имеют тонкую капсулу с четкими ровными контурами и однородную структуру. Кистомы чаще многокамерны, поэтому на компьютерной томограмме можно четко определить перегородки. Плотность содержимого муцинозных кистом обычно выше и может быть различной в полостях одной и той же опухоли.

Хорошо определяются с помощью компьютерной томографии тератомы. В их дифференцировке имеет значение специфическая структура опухоли: участки жидкости, жира, известковые включения.

Гидросальпинкс по КТГ представляет собой одно или двустороннее образование, расположенное сбоку от матки, имеющее веретенообразную форму с нечеткими извилистыми контурами. В отличие от гидросальпинкса при гнойном сальпингите четко определяются плотные стенки маточных труб и скопившееся в ее просвете содержимое. При вовлечении в воспалительной процесс яичников или при их изолированном поражении на томограммах определяются образования диаметром до 10 см округлой или эллипсоидной формы, вплотную прилегающие к матке и вызывающие ее контралатеральное смещение. Пиовар имеет вид резко выраженной плотной капсулы с неровными контурами толщиной до 2 см. При деструкции ткани яичника гнойным экссудатом сечение яичника неоднородно. Наиболее сложной является томографическая диагностика тубоовариальных абсцессов, структура которых чаще кистозно-солидная или солидная. Компьютерная томография позволяет заподозрить рак яичников. Для ракового процесса характерны асимметричное увеличение яичника, инфильтрация соединительной ткани на стороне поражения. Типичной компьютерно-томографической картиной рака яичников являются неровные контуры, утолщенные стенки, разрастания за пределы капсулы. Структура опухоли чаще негомогенна, но в ряде случаев может быть гомогенной с жидким содержимым, что затрудняет дифференцировку доброкачественного и злокачественного опухолевого процесса. К характерным признакам рака яичников относят неправильную форму образования, бугристые контуры, утолщенную капсулу, негомогенность кистозно-солидной структуры с множеством внутренних перегородок.

Весьма важной является корреляция между опухолями яичников и состоянием эндометрия. Как опухоли яичников, так и эндометрий являются гормонально зависимыми образованиями. Степень выраженности гиперпластических процессов в матке зависит от гистологической разновидности опухоли яичника. При серозных опухолях чаще отмечается умеренная стимуляция эстрогенами с выраженной пролиферативной активностью желез. Более выраженный эффект на эндометрий оказывают серозные опухоли у пожилых женщин в пре- и постменопаузе. Муцинозные опухоли оказывают умеренное эстрогенное воздействие на эндо- и миометрий. Тека- и гранулезоклеточные опухоли всегда имеют выраженный эстрогенный компонент вплоть до аденоматозной гиперплазии эндометрия и фиброзирования стромы. Большие по размеру кисты, особенно множественные, обладают менее выраженной гормональной активностью в сравнении с кистами небольших размеров в связи с частичной или полной атрофией секреторных клеток гранулезной выстилки.

Таким образом, анализ структуры эндометрия является важным тестом в диагностике характера опухоли яичников. При этом правильная клиническая трактовка гиперпластических и бластоматозных процессов эндометрия способствует в ряде случаев раннему выявлению больных с опухолями яичников.

Осложнения новообразований яичников: малигнизация, перекрут ножки опухоли, нагноение, кровоизлияния, разрыв капсулы. Наиболее часто встречается перекрут ножки опухоли яичника. Анатомическая ножка опухоли состоит из растянутых воронкотазовой связки, собственной связки

Скачано с сайта MedWedi.ru

яичника и мезовария. В ножке новообразования проходят кровеносные сосуды, питающие опухоль (яичниковая артерия, анастомоз ее с маточной артерией), а также лимфатические сосуды и нервы. Хирургическая ножка представляет собой образование, которое приходится пересекать во время операции при удалении опухоли. В хирургическую ножку, помимо анатомической, входит маточная труба.

Перекрут может произойти внезапно (остро) или исподволь, бывает полным или частичным.

При полном перекруте ножки кистомы резко нарушается кровоснабжение и питание новообразования. Первоначально происходит сдавливание венозных сосудов, возникают отек, кровоизлияние и некроз. Клинически это проявляется картиной острого живота. Отмечаются внезапное возникновение резких болей, напряжение передней брюшной стенки, признаки раздражения брюшины; нередко наблюдаются тошнота или рвота, парез кишечника, задержка стула, реже понос. Температура тела повышена, пульс частый, отмечаются бледность кожных покровов и слизистых оболочек, холодный пот. При влагалищном исследовании обнаруживают опухоль в области придатков матки: попытки смещения ее вызывают резкую болезненность. С течением времени в опухоли возникают некротические процессы, присоединяется вторичная инфекция, развивается ограниченный перитонит, что значительно осложняет неизбежную операцию. При частичном перекруте ножки опухоли клиника менее выражена. Наиболее часто подвергаются перекручиванию дермоидные кисты яичника, так как они имеют длинную ножку и обладают большой подвижностью. Особенностью операции в таких случаях является аднексэктомия без раскручивания ножки опухоли. Необходимость срочной операции имеется также при разрыве капсулы кистомы или кистомы. При этом возникают острые боли, шок, внутрибрюшное кровотечение. Чаще других подвергаются разрыву миксомы яичника, капсула которых очень легко травмируется. Это, в свою очередь, приводит к развитию псевдомиксомы брюшины.

При решении вопроса об объеме оперативного вмешательства при доброкачественных опухолях яичников возникает противоречие между необходимостью онконастороженности и осуществлением принципа разумного консерватизма. Известно, что яичник, как половая железа, играет большую роль в жизнедеятельности женского организма.

Яичники активно функционируют в климактерическом периоде и в периоде постменопаузы. Следовательно, удаление яичников даже в возрасте 50 лет и старше не безразлично для организма женщины и зачастую приводит к развитию постовариоэктомического синдрома.

В настоящее время широко применяется лапароскопический доступ в хирургическом лечении опухолей яичников. Лапароскопическому удалению подлежат доброкачественные опухоли (серозная, цистаденома, зрелая кистозная тератома, фиброма) и опухолевидные образования (фолликулярная киста, параовариальная киста, эндометриоидные кисты, поликистозные яичники). Операции на яичниках при лапароскопическом доступе разделяются обычно на следующие этапы. Создание эндоскопического доступа, интраоперационная диагностика, выполнение основного оперативного вмешательства на яичниках, удаление препарата из брюшной полости, промывание брюшной полости. Эндоскопическая операция является более щадящим вмешательством, чем лапаротомия, легко переносится больными, что приводит к сокращению послеоперационного периода, уменьшению стоимости лечения и активной социальной реабилитации. Немаловажное значение имеет также косметический эффект операции.

Опухолевидные образования яичников и беременность являются сочетанием, представляющим известные трудности для практики родовспоможения, поскольку в течение гестационного периода опухоль часто дает осложнения (перекрут ножки опухоли).

При наличии кисты желтого тела от операции следует воздержаться, поскольку последняя обычно регрессирует во II триместре беременности.

При односторонних доброкачественных опухолях яичников беременность может быть сохранена, а операция проведена в сроке 12–14 недель после соответствующей подготовки, направленной на сохранение беременности.

Угроза прерывания беременности после операции возникает обычно тогда, когда одновременно с опухолью яичника удаляется желтое тело. В этих случаях в послеоперационном периоде показано назначение прогестерона. В тех случаях, когда беременность все же прерывается, необходимо бережное инструментальное удаление плодного яйца.

Лечение опухолевых образований яичников в основном хирургическое, относительным исключением являются

Скачано с сайта MedWedi.ru

фолликулярная киста и киста желтого тела. В этих ситуациях приемлема пункция кисты с цитологическим исследованием пунктата и тщательным динамическим наблюдением за больной (сонографический контроль) в течение 3–4 менструальных циклов. При рецидиве — хирургическое вмешательство. Не подлежат хирургическому лечению множественные кисты яичников, возникающие на фоне пузырного заноса. После установления трофобластического процесса кисты обычно подвергаются обратному развитию. Все остальные опухолевые образования яичников подлежат только хирургическому лечению. Объем вмешательства зависит от характера опухоли, возраста больной, паритета, других факторов и должен быть индивидуализирован.

Во время операции обязательна экспресс-диагностика удаленной ткани. Без интраоперационного гистологического исследования хирургическое вмешательство недопустимо.

Основные принципы хирургического вмешательства, касающиеся объема операции, заключаются в следующем. При ретенционных и дермоидных кистах в репродуктивном возрасте объем операции — минимальный, в виде вылущивания кисты или резекции яичника. В возрасте 40–45 лет — удаление придатков матки. При кистомах яичников производится удаление придатков матки в молодом возрасте и биопсия второго неизмененного яичника. При отсутствии патологических изменений яичник оставляют. После 45 лет — надвлагалищная ампутация (экстирпация) матки с удалением придатков с обеих сторон и резекция части большого сальника, учитывая высокую степень малигнизации перечисленных новообразований.

Рак яичников

Среди злокачественных опухолей женских половых органов рак яичников занимает второе место после рака тела матки и является наиболее частой причиной смерти больных со злокачественными заболеваниями половых органов (фото 51). Различают первичный, вторичный и метастатический рак.

К первично злокачественным опухолям яичников относятся недифференцированная карцинома, дисгерминома, эмбриональная карцинома, хорионэпителиома, незрелая тератома и гонадобластома.

Малигнизация опухоли (вторичный рак) происходит на фоне доброкачественных новообразований, так как практически каждая доброкачественная опухоль яичника с течением времени может озлокачествляться. Однако степень потенциальной злокачественности различных гистологических типов опухолей не одинакова.

Озлокачествляется почти половина эпителиальных опухолей яичников. Частота малигнизации серозных и муцинозных опухолей колеблется в широких пределах, реже малигнизируются эндометриоидные новообразования, опухоль Бреннера, фиброма яичника. Очень редко подвергаются малигнизации дермоидные кисты.

Метастатический рак яичника представляет собой отдаленные метастазы рака желудка (рак Крукенберга) или молочной железы.

В зависимости от степени распространения процесса различают 4 стадии рака яичников (табл. 5):

I стадия — поражение одного яичника;

II стадия — поражение обоих яичников;

III стадия — распространение ракового процесса на большой сальник;

IV стадия — поражение смежных органов и отдаленные метастазы.

Клиника. Течение заболевания малосимптомное и зависит от стадии распространения процесса.

Момент малигнизации доброкачественных опухолей клинически может пройти незамеченным, гистологически же очаг озлокачествления иногда выявляют лишь при тщательном исследовании участков удаленной и кажущейся доброкачественной опухоли. Поэтому при отсутствии клинических признаков злокачественности опухоли нельзя быть уверенным в истинно доброкачественном ее характере.

При злокачественных опухолях яичников часто наблюдаются постоянная тупая боль, нарастающая общая слабость, снижение аппетита, значительное похудание, расстройства дизурического и диспепсического характера, нарушение менструального цикла (гипоменструальный синдром), увеличение размеров живота. Часто у таких больных увеличивается СОЭ до 30–55 мм/ч при нормальном количестве лейкоцитов, по вечерам повышается температура тела до субфебрильных величин.

Характерным является наличие асцита, неоднородность консистенции опухолевых масс, прорастание капсулы опу-

Скачано с портала MedVedi.ru

Таблица 5

Классификация злокачественных опухолей яичников по системе TNM (1997)
TNM-клиническая классификация
T — первичная опухоль

Категория TNM	Стадии FIGO	
Tx		Недостаточно данных для оценки первичной опухоли
T0		Нет признаков первичной опухоли
T1	I	Опухоль ограничена яичниками
T1a	Ia	Опухоль ограничена одним яичником, капсула интактная, отсутствуют признаки опухоли на внешней поверхности яичника, в асцитической жидкости или смывах из брюшной полости отсутствуют злокачественные клетки
T1b	Ib	Опухоль поражает оба яичника (без прорастания стенки кистомы или поверхности яичника), в асцитической жидкости или смывах из брюшной полости отсутствуют злокачественные клетки
T1c	Ic	Опухоль ограничена одним или двумя яичниками с признаком прорастания стенки кистомы и/или наличие злокачественных клеток в асцитической жидкости или смыве из брюшной полости
T2	II	Поражение одного и обоих яичников с распространением на стенки таза
T2a	IIa	Распространение и/или метастазирование в матку и/или трубы, в асцитической жидкости или смыве из брюшной полости отсутствуют злокачественные клетки
T2b	IIb	Распространение на другие ткани таза, в асцитической жидкости или смыве из брюшной полости отсутствуют злокачественные клетки
T2c	IIc	То же распространение (2a и 2 b) с наличием злокачественных клеток в асцитической жидкости или смыве из брюшной полости.

Окончание табл. 5

T3 и/или N1	III	Опухоль поражает один или оба яичника с микроскопически подтвержденными внутрибрюшными метастазами за пределами малого таза и/или метастазами в регионарных лимфоузлах
T3a	IIIa	Микроскопически подтвержденные внутрибрюшные метастазы вне малого таза
T3b	IIIb	Метастазы вне малого таза до 2 см
T3c и/или N1	IIIc	Метастазы вне малого таза более 2 см и/или в регионарных лимфоузлах
M1	IV	Отдаленные метастазы (исключая внутрибрюшинные)

холи, нахождение мелких диссеминантов по брюшине и отдаленных метастатических узлов в брюшной полости по результатам ультрасонографии.

Диагностика. Злокачественное превращение может быть заподозрено на основании быстрого роста опухоли, наличия асцита и двустороннего поражения яичников.

При осмотре обращают внимание на форму живота. В положении стоя при асците он может быть выпуклым, несколько отвисшим, часто отмечается выбухание пупка. При горизонтальном положении при асците живот распластанный «лягушачий», новообразование не всегда четко контурируется. При отсутствии асцита и наличии большой опухоли форма живота с изменением положения тела почти не меняется. Иногда в области пупка обнаруживается метастаз в виде изъязвленной или мокнущей поверхности сине-багрового цвета.

Эффективность диагностики может быть существенно повышена при применении ректовагинального исследований в сочетании с эхографией органов малого таза.

Обращает на себя внимание ограничение подвижности или полная неподвижность опухоли. В прямокишечно-маточном пространстве находят опухолевые массы в виде шипа или шпоры, что свидетельствует о значительном распространении процесса.

При выраженном асците, затрудняющем исследование, целесообразно проведение парацентеза.

Важное значение в диагностике рака яичников имеет цитологическое исследование содержимого брюшной поло-

Скачано с портала MedVedi.ru

сти, полученного путем пункции брюшной полости через задний свод влагалища.

На основании результатов цитологического исследования асцитической жидкости можно поставить диагноз злокачественной опухоли яичников, а иногда и определить ее морфологический тип. Повторные цитологические исследования предпринимают с целью оценки эффективности химиотерапии, а также для выявления рецидивов.

Цитологическому исследованию подвергаются также пунктаты, полученные из опухолевых масс увеличенных лимфатических узлов.

Всем больным с подозрением на рак яичников производится рентгенологическое исследование желудочно-кишечного тракта, грудной клетки, молочных желез с целью исключения метастатических опухолей, а также исследование мочевого пузыря (цистоскопия) и ректосигмоидного отдела кишечника для определения степени распространения ракового процесса.

В плане диагностики важное значение имеет лимфография, позволяющая установить степень распространения опухолевого процесса и диагностировать наличие метастазов в лимфатические узлы, что почти невозможно сделать при обычных методах исследования. При злокачественных опухолях яичников регионарными являются паоортальные лимфоузлы, особенно расположенные на уровне 1–3 поясничных позвонков. Иногда наблюдается метастазирование опухоли в наружные и общие подвздошные и другие тазовые лимфоузлы. Частота лимфогенного метастазирования зависит от гистологической структуры опухоли яичника. Высокой лимфофильностью обладают злокачественные опухоли солидного строения. Некоторым вариантам аденокарциномы яичников присущ имплантационный путь метастазирования.

Компьютерная и магнитно-резонансная томография применяются для дифференциальной диагностики между злокачественными и доброкачественными опухолями, с целью уточнения локализации, размеров, формы, контуров и внутренней структуры опухоли и ее взаимоотношений с окружающими органами и тканями.

В сложных для диагностики ситуациях возможно проведение лапароскопии, позволяющей уточнить степень распространения опухолевого процесса, визуализировать печень и сальник, получить материал для гистологического исследования, определить врачебную тактику.

Лечение. При раке яичников в основном прибегают комбинированному лечению (операция и химиотерапия).

Лечение чаще начинают с хирургического вмешательства с последующим применением химио- и гормонотерапии. При распространенном процессе (IV стадии) целесообразно начинать с химиотерапии, после чего производить хирургическое вмешательство. В редких случаях химиотерапия может быть единственно возможным методом лечения. Иногда после хирургического вмешательства с целью воздействия на отдельные опухолевые узлы или метастазы, которые технически удалить невозможно, применяют лучевую терапию.

Базовым лечебным методом является хирургический. Следует подчеркнуть, что при обнаружении опухоли яичника независимо от распространенности процесса каждая больная должна в обязательном порядке подвергнуться оперативному вмешательству. Это связано с тем, что при опухолях яичника возможны ошибки не только в диагнозе, но и в определении стадии распространенного опухолевого процесса.

При наличии злокачественной опухоли яичника объем операции заключается в надвлагалищной ампутации или экстирпации матки с придатками с резекцией большого сальника. Обнаруженные единичные имплантаты на брюшине удаляют, а при необходимости резецируют часть пораженного органа.

Сравнительно удовлетворительные отдаленные результаты могут быть достигнуты только после выполнения радикального объема операции и адекватного послеоперационного лечения.

При III–IV стадии заболевания, когда произвести радикальную операцию невозможно, целесообразно удаление основной массы опухоли, что значительно улучшает результаты послеоперационной химио- или лучевой терапии.

Если операция носит характер диагностической, из опухоли необходимо взять кусочек ткани для гистологического исследования. В брюшную полость вводят микроирригатор для введения химиопрепаратов и дренаж для эвакуации асцитической жидкости. Микроирригатор может находиться в брюшной полости до 2 нед.

Скачано с сайта MedWedi.ru

В послеоперационном периоде важная роль отведена химиотерапии. Преимущество отдается комбинированной химиотерапии. Из химиотерапевтических средств применяют тиофосфамид, бензотэф, циклофосфан, этимидин, хлорамбуцил, лофенал, 5-фторурацил, фентос, цитембену, диоксадет. Метотрексат, винбластин применяют реже (в основном при полихимиотерапии).

Химиотерапевтические средства назначают после радикальных (для профилактики метастазов и рецидивов), нерадикальных (для ликвидации оставшихся очагов опухолей и мелких диссеминатов), паллиативных операций и пробных лапаротомий (для уменьшения опухоли и создания условий для радикальной операции), перед операцией (с целые создания условий для выполнения операции), при распространенных процессах и противопоказаниях для операции (с целью временной стабилизации процесса). При пограничных опухолях химиотерапию рекомендуют для профилактики рецидивов.

При назначении препарата в послеоперационный период важно учитывать чувствительность опухоли к его воздействию. При первичном раке наиболее эффективны тиофосфамид или бензотэф, стабильные результаты наблюдаются при сочетании тиофосфамида и циклофосфана. При асците независимо от гистологического типа опухоли лучше применять циклофосфан и лофенал.

В послеоперационном периоде в обязательном порядке проводят не менее 3–4 курсов химиотерапии с целью профилактики рецидивов и метастазов; лечение проводится в следующем режиме: через 1,5–2 мес после окончания первичного лечения, через 3–4 мес после окончания предыдущего курса и затем через каждые 6 мес. Общая продолжительность химиотерапии составляет 1–3 года от начала первичного лечения. При повторных профилактических курсах доза химиопрепарата должна составлять не менее 75 % от применяемой во время первичного лечения дозы.

Лучевое лечение злокачественных опухолей яичников малоэффективно.

При строгом соблюдении показаний телегамматерапия в комплексном лечении оказалась более эффективной, чем рентгенотерапия. Однако и этот вид лучевого воздействия имеет довольно ограниченную оферу применения. Он показан только после радикальных операций с профилактической целью либо при одиночных метастазах или рецидивах, локализующихся в прямокишечно-маточном пространстве или околоматочной клетчатки. При генерализации процесса облучение брюшной полости нецелесообразно.

Гормонотерапия злокачественных опухолей яичников имеет второстепенное значение. Чаще применяют андрогенные препараты.

Тестостерона пропионат (50–100 мг 5% раствора внутримышечно ежедневно или через день в течение 1,5–2 мес), метилтестостерон (ежедневно вводят по 30 мг под язык, дозу постепенно снижают до 10 мг). Сустанон-250 1 мл внутримышечно раз в 1 мес.

Рецидивы злокачественных опухолей яичников наступают преимущественно в течение первых 1,5–2 лет после первичного лечения. Чаще рецидивируют и метастазируют опухоли солидного и папиллярного строения.

В 70–80% наблюдений рецидивы опухоли могут быть обнаружены при гинекологическом осмотре, но в отдельных случаях для этого требуются дополнительные методы исследования (рентгенологические, ЯМР, лапароскопия). Чаще рецидивы и метастазы локализуются в области малого таза, в частности в прямокишечно-маточном пространстве.

Для своевременной диагностики рецидивов важное значение имеют сведения о характере первичного лечения (объем операции, гистоструктура опухоли, режим, переносимость и эффективность химиотерапии и т. д). При подозрении на рецидив или клинически подтвержденном диагнозе целесообразно начинать лечение с ревизионной лапаротомии. Это даст возможность уточнить локализацию процесса, составить рациональный план лечения, а также удалить отдельные опухолевые узлы.

Опухоли маточных труб

Опухоли маточных труб встречаются относительно редко, составляют 0,5–3% среди опухолей женских половых органов и относятся к числу трудно диагностируемых новообразований.

К доброкачественным опухолям маточных труб относятся фиброма, миома, липома, лимфангиома, папиллома и др. Все доброкачественные опухоли не имеют характерной клиники, растут медленно и редко достигают больших размеров. Диагноз устанавливают часто случайно при лапаротомии. Лечение хирургическое, прогноз благоприятный.

Скачано с сайта MedWedi.ru

Злокачественные опухоли маточных труб чаще бывают эпителиальными (рак, хорионэпителиома), реже — стромальными (саркома). Развиваются первично из маточной трубы или вторично при распространении процесса с матки или яичников.

Рак маточных труб в основном возникает на фоне хронических воспалительных процессов преимущественно у женщин 40–55 лет, может иметь папиллярный, железисто-папиллярный, папиллярно-солидный и солидный тип гистологического строения.

Редко диагностируется до операции, чаще во время чревосечения из-за клинической маломанифестантности процесса при ранних стадиях заболевания (визуально и пальпаторно нельзя отличить от гидро-, гемато- или пиосальпинкса). Вследствие этого оперативное лечение часто бывает нерадикальным и показатель пятилетнего излечения больных не превышает 5–15%.

Распространяется рак маточных труб в основном путем прорастания или метастазирования опухоли в пределах малого таза (яичники, тело матки, париетальная и висцеральная брюшина таза). Метастазы в отдаленные лимфоузлы (средостения, надключичные) и органы (печень, легкие, кишечник, надпочечники, селезенка,) обнаруживаются лишь при генерализации опухолевого процесса.

Клиника. Периодические водянистые выделения из половых путей, иногда с примесью крови, тупая или приступообразная боль внизу живота на стороне поражения; наличие в области придатков матки колбасовидного или овоидной формы образования эластической или плотной консистенции, умеренно подвижного и мало чувствительного при исследовании. Особенно подозрительным является уменьшение объема образования в области маточных труб после излития белей. Диссеминация рака по серозному покрову трубы и матки приводит к появлению асцита.

Клинические проявления рака маточных труб могут маскироваться симптомами других сопутствующих процессов в половых органах: рака эндометрия, фибромиомы матки, воспалительного процесса женских половых органов, опухолей яичников.

Основная роль в диагностике рака маточных труб отводится лапароскопии.

Своевременно распознать малигнизацию пораженной трубы во время операции позволяет гистологическая и цитологическая экспресс-диагностика, это дает возможность избежать ошибок при выборе объема хирургического вмешательства. Окончательный диагноз устанавливается после гистологического исследования удаленной трубы.

Лечение больных раком маточных труб комбинированное и заключается в выполнении операции экстирпации матки с яичниками, маточными трубами и большим сальником с последующим послеоперационным курсом лучевой химиотерапии.

Хорионэпителиома маточных труб может быть первичной (после внематочной беременности) и вторичной (при метастазировании из матки). Первичная хорионэпителиома быстро растет, нередко наблюдается внутрибрюшное кровотечение из распадающейся опухоли, быстро метастазирует в отдаленные органы (легкие и головной мозг). Лечение заключается в экстирпации матки с придатками с последующей полихимиотерапией.

Саркома маточных труб возникает из мышечной оболочки трубы. Макроскопически имеет вид полипозной опухоли, иногда по виду напоминает цветную капусту. При перитубарных спайках и оклюзии ампулы маточной трубы приобретает вид мешотчатой опухоли с серозным или слизисто-геморрагическим содержимым. Микроскопически может иметь строение круглоклеточной, веретенообразноклеточной, полиморфноклеточной опухоли или фибросаркомы.

Саркома маточных труб рано метастазирует в яичник, сальник, печень и легкие. В брюшной полости можно обнаружить диссеминированные имплантаты. Течение малосимптóмное. Диагноз устанавливают, в основном, во время операции, после гистологического исследования удаленной опухоли. Лечение комбинированное.

Скачано с портала MedWedi.ru

Глава 8. Эндометриоз

Эндометриоз — патологический процесс, формирующийся на фоне нарушенных гормонального и иммунного гомеостазов и характеризующийся ростом и развитием ткани, идентичной по структуре и функции с эндометрием, за пределами границ нормальной локализации слизистой оболочки тела матки. В структуре гинекологической патологии эндометриоз занимает 3-е место среди заболеваний женских половых органов (после воспалительных заболеваний и миомы матки). Это прогрессирующий, часто дегенеративный патологический процесс, поражающий от 15 до 50% женщин репродуктивного возраста.

Характерными чертами эндометриоза являются его способность к инфильтрующему росту, отсутствие окружающей соединительнотканной капсулы вокруг эндометриоидного очага (за исключением эндометриоидных кист) и тенденция к инвазии в отдаленные органы. Все это сближает эндометриоз с опухолевым процессом, однако эндометриоз отличается от истинной опухоли отсутствием выраженной клеточной атипии, способностью к автономному безостановочному росту, зависимостью клинических проявлений от менструальной функции.

Существует различие и во взаимоотношениях с беременностью и родами, а именно, беременность, заканчивающаяся родами, способствует снижению клинической активности и регрессу эндометриоза. Прерывание беременности всегда приводит к обострению заболевания. Возможность злокачественного превращения эндометриоза не вызывает сомнений и произойти это может в любом возрасте. Наступление климакса и менопаузы, хирургическая кастрация также не предотвращают возможности малигнизации эндометриоза.

Этиология и патогенез

Причины развития эндометриоза до настоящего времени точно не установлены. Факторы риска развития эндометриоза:

а) наследственная предрасположенность (43,5%),
б) репродуктивный возраст,
в) нарушение менструальной функции,
г) отсутствие родов или одни роды в анамнезе,
д) частые аборты и диагностические выскабливания матки,
е) продолжительное использование внутриматочных контрацептивов,
ж) ретроградная волна сокращения матки от шейки к дну во время менструации,
з) ановуляция.

Эндометриоз был клинически описан в начале века в виде «шоколадных кист» и «наружного аденомиоза» и определен как эндометриальные железы и строма, обнаруживаемые вне матки. В соответствии с этим определением черные очаги, часто обнаруживаемые в малом тазу, были признаны эндометриозом. Когда в 1980-х годах были описаны непигментированные очаги, частота эндометриоза возросла от 5–20% до 60–80% среди женщин с бесплодием и/или тазовыми болями. Одновременно с изменением представления о частоте встречаемости эндометриоза менялись и представления об этиологии, патофизиологии и лечении этого заболевания.

На протяжении всей истории изучения эндометриоза выдвигались многочисленные теории его происхождения. Одной из первых явилась **эмбриональная теория** возникновения эндометриоза, предложенная Recklinqaysen в 1896 г.; согласно которой предполагается дисэмбриопластическое происхождение эндометриоза из остатков мюллеровских протоков и мезонефроса. Этой теорией объясняется развитие эндометриоза у девочек 11–12 лет, в первые годы после начала менструаций, у которых данная патология сочеталась с врожденными аномалиями развития половой системы (неперфорированная девственная плева, перегородка алагалища, двурогая матка, добавочный рог матки), выделительной системы и желудочно-кишечного тракта.

Скачано с сайта MedWedi.ru

Другой теорией происхождения эндометриоза является **метапластическая** (Н. С. Иванов, К. П. Улезко-Строганова, 1887; R. Meyer, 1909). Согласно ей, эндометриоз развивается в результате метаплазии эмбриональной брюшины или целомического эпителия. Позднее E. NovaK в 1926 году предположил, что подобной трансформации способствует контакт мезотелия брюшины с элементами эндометрия, попадающими в полость малого таза путем ретроградного заноса.

В настоящее время наибольшее признание получила **имплантационная теория** (или теория ретроградной менструации), впервые предложенная J. A. Sampson (1925). Согласно этой теории, формирование очагов эндометриоза происходит в результате ретроградного заброса в брюшную полость клеток эндометрия, отторгнувшихся во время менструации, и дальнейшей их имплантации на окружающих органах и брюшине (естественно, при условии проходимости маточных труб). В эксперименте in vivo и in vitro было показано, что частицы эндометрия, отторгнутые в силу тех или иных причин, сохраняют жизнеспособность и способны автономно развиваться. Были получены экспериментальные модели эндометриоза при искусственном переносе частиц эндометрия в полость малого таза. В культуре ткани показана способность эндометриоидных клеток к росту.

Установлено, что перенос или транслокация частиц эндометрия в полость малого таза может происходить в результате хирургических манипуляций, включая диагностические выскабливания, в процессе акушерских и гинекологических операций, связанных со вскрытием полости матки и хирургической травмой эндометрия (**теория ятрогенной диссеминации**).

Согласно **лимфогенной** и **гематогенной теории** патогенеза (транспортная гипотеза) эндометриоза живые и способные к имплантации в окружающие ткани клетки переносятся по лимфатическим и кровеносным сосудам. Подтверждением этой теории служат данные, свидетельствующие о наличии в лимфатических сосудах и узлах клеток эндометрия. Гипотезу гематогенной диссеминации эндометриальных клеток за пределы матки обосновал еще J. A. Sampson. С позиций транспортной гипотезы патогенеза эндометриоза перенос клеток эндометрия по кровеносным сосудам объясняет вовлечение в патологический процесс богато васкуляризованных органов, таких как легкие, почки, кожа и мышцы.

Особое значение имеют данные, касающиеся роли генетических, ферментных и гормональных факторов, а также состояния иммунного гомеостаза в патогенезе заболевания.

Подтверждением **генетической теории** служат наличие семейных форм эндометриоза, высокая частота их среди больных с пороками развития гениталий.

Гормональная теория развития эндометриоза объясняет развитие всех его форм изменениями гормональной функции яичников и гипоталамо-гипофизарной системы. Учитывая, что процессы пролиферации и секреторной трансформации эндометрия регулируются стероидными гормонами, нарушение секреции гонадотропных гормонов и стероидогенеза в яичниках (хаотичные пиковые выбросы ФСГ и ЛГ, уменьшение базального уровня прогестерона, гиперэстрогения) создают необходимые условия для развития эндометриоидных имплантантов и поддержания их активного состояния.

Впервые **иммунную теорию** происхождения эндометриоза выдвинули M. V. Jonesco et G. Popesco (1975). С позиции этой теории развитие эндометриоза возможно лишь в условиях нарушенного местного иммунитета, так как при обычном иммунном гомеостазе блуждающие элементы эндометрия должны лизироваться. Сейчас установлено, что эндометриоз развивается на фоне нарушенного иммунного гомеостаза. При эндометриозе выявлены общие признаки иммунодефицита и аутоиммунизации, свидетельствующие об ослаблении иммунного контроля и обеспечении, таким образом, условий для имплантации жизнеспособных фрагментов эндометрия вне зоны их нормального расположения.

В то же время гормональные и иммунологические нарушения не являются непосредственной причиной формирования эндометриоидных фокусов, а лишь способствуют этим процессам, т. е. играют роль факторов (пусковых механизмов), предрасполагающих к возникновению патологического процесса. Эндометриоз в настоящее время считается полиэтиологичным заболеванием.

Ни одна из известных теорий в полной мере не дает представления о механизмах его развития. Многолетний

Скачано с портала MedWedi.ru

клинический опыт убеждает, что происхождение и развитие различных форм эндометриоза, отличающихся между собой как клиническим течением, так и гистологическим строением, имеют различную патогенетическую основу.

Классификация

В зависимости от места локализации эндометриоидных гетеротопий различают *генитальный* (локализация патологического процесса во внутренних и наружных половых органах) и *экстрагенитальный* эндометриоз (развитие эндометриоидных имплантатов в других органах и системах организма женщины). Генитальный эндометриоз делится на внутренний (тело матки, ее перешеек, интерстициальные отделы маточных труб) и наружный (наружные половые органы, влагалище и влагалищная часть шейки матки, ретроцервикальная область, яичники, маточные трубы, брюшина, выстилающая углубления малого таза). Наружный генитальный эндометриоз целесообразно классифицировать по отношению к брюшине: внутрибрюшной (перитонеальный) эндометриоз (яичники, маточные трубы, брюшина, выстилающая углубления малого таза) и экстраперитонеальный эндометриоз (наружные половые органы, влагалище, влагалищная часть шейки матки, ретроцервикальная область).

К экстрагенитальному эндометриозу относятся эндометриоз желудочно-кишечного тракта, мочевыводящих органов, кожи, пупка, послеоперационных ран, конечностей, легких, плевры, диафрагмы.

С внедрением лапароскопической техники классификация эндометриоза во многом расширена и дополнена. Одну из первых классификаций, в основу которой были положены данные преимущественно лапароскопического исследования, опубликовали в 1973 г. Acosta и соавт., которые выделили три степени поражения генитальным эндометриозом — легкую, умеренную и тяжелую. Общепризнанной в настоящее время является классификация эндометриоза Американского общества фертильности (American Fertility Society, 1985, «R-AFS»), базирующаяся на принципе количественной оценки тяжести патологического процесса (по бальной системе оцениваются клинико-анатомические признаки эндометриоза, суммирование которых позволяет определить стадию заболевания). В соответствии с этой классификацией выделяют 4 стадии эндометриоза: минимальную (4 балла), легкую (9 баллов), умеренную (26–29 баллов) и тяжелую (51–114 баллов).

В 1984 г. K. Semm, используя эндоскопические данные, предложил выделить так называемые «малые формы» эндометриоза. Понятие «малые формы» наружного эндометриоза включает эндометриоидные гетеротопии, не превышающие 0,5 см в диаметре и обычно не сопровождающиеся клиническими проявлениями, за исключением бесплодия.

В нашей стране для определения формы и стадии заболевания наиболее приемлемой является клиническая классификация, предложенная А. Н. Стрижаковым (1977), позволяющая выделить 4 степени распространения эндометриоидных гетеротопий при эндометриозе яичников, ретроцервикальном эндометриозе.

Для эндометриоидных кист яичников:

I степень: мелкие точечные эндометриоидные образования на поверхности яичников, иногда и на брюшине прямокишечно-маточного углубления;

II степень: малого и среднего размеров эндометриоидная киста одного яичника с наличием мелких эндометриоидных гетеротопий на брюшине малого таза, спаечный процесс в области придатков матки без вовлечения кишечника;

III степень: эндометриоидные кисты обоих яичников (величина более 5-6 см), эндометриоидные гетеротопии небольших размеров на серозном покрове матки, маточных труб и на париетальной брюшине малого таза, выраженный спаечный процесс в области придатков матки с частичным вовлечением в него кишечника.

IV степень: двусторонние эндометриоидные кисты яичников больших размеров с переходом патологического процесса на соседние органы: мочевой пузырь, прямую и сигмовидную кишку, распространенный спаечный процесс.

Для эндометриоза ретроцервикальной локализации:

I степень: очаги эндометриоза в пределах ректовагинальной клетчатки;

II степень: прорастание эндометриоидной ткани в шейку матки и стенку влагалища;

Скачано с сайта MedWed.ru

III степень: вовлечение в патологический процесс крестцово-маточных связок и серозного покрова прямой кишки;

IV степень: распространение процесса на брюшину прямокишечно-маточного углубления с образованием спаечного процесса в области придатков матки и прорастание эндометриоза в стенку прямой и (или) сигмовидной кишки.

Такое распределение, однако, является условным, поскольку истинная тяжесть заболевания определяется не размерами образования, а сопутствующим рубцово-спаечным процессом, инфильтрацией тканей вокруг шейки матки, мочеточников, кишечника, крестцово-маточных связок.

Внутренний эндометриоз тела матки (аденомиоз), по классификации Л. В. Адамян (1997), подразделяется на четыре степени распространения, в зависимости от глубины поражения стенки матки:

I степень: патологический процесс ограничен подслизистой оболочкой тела матки;

II степень: патологический процесс переходит на мышечные слои;

III степень: распространение патологического процесса на всю толщу мышечной стенки матки до ее серозного покрова;

IV степень: вовлечение в патологический процесс, помимо матки, париетальной брюшины малого таза и соседних органов.

Кроме того, существуют диффузная и узловатая (очаговая) формы аденомиоза.

Клиника и диагностика

Клинические проявления и анатомо-морфологические изменения во многом зависят от локализации, формы и распространения данного патологического процесса. Так, клиническое течение наружного эндометриоза (особенно его «малых» форм) может быть бессимптомным или сопровождаться болями слабой интенсивности. При длительно существующем или распространенном эндометриозе отмечается выраженный болевой синдром во время менструаций, причиняющий больным тяжелые страдания и снижающий работоспособность.

Основным в клинике эндометриоза является болевой синдром, который проявляется ноющими и тянущими болями в нижних отделах живота или в пояснично-крестцовой области, усиливающимися накануне и во время менструации, иногда иммитирующими картину острого живота. Вторым по частоте симптомом эндометриоза является нарушение менструального цикла. Характерны длительные и обильные менструации (гиперполименорреи), которым нередко предшествуют скудные темно-кровянистые выделения из половых путей. Аналогичный характер кровянистых выделений иногда наблюдается и после окончания менструации.

Часто больные эндометриозом страдают бесплодием. Оно обусловлено различными факторами: ановуляцией, недостаточной функцией желтого тела, спаечным процессом в малом тазу, поражением маточных труб, неполноценностью функции эндометрия.

Основными симптомами генитального эндометриоза являются: дисменорея, тазовые боли, боли в спине, болезненный коитус (диспареуния), метеоризм, нарушение дефекации (дисхезия), бесплодие, дизурия. К более редким симптомам эндометриоза можно отнести кровотечения из прямой кишки, кишечную непроходимость и др.

Внутренний эндометриоз (аденомиоз)

При внутреннем эндометриозе эндометриоидные гетеротопии локализуются в различных отделах мышечного слоя тела матки. Среди всех локализаций эндометриоза гениталий удельная частота внутреннего эндометриоза достигает 70–90%.

Патогномоничными клиническими критериями внутреннего эндометриоза являются болезненные длительные и/или обильные менструации, приводящие к возникновению вторичной анемии, боли в нижних отделах живота накануне и в первые дни менструации, увеличение размеров матки, особенно выраженное накануне менструации.

Различают диффузную, узловатую и очаговую формы внутреннего эндометриоза. Очаговая и узловатая формы наблюдаются несколько реже диффузной. При этих формах заболевания у женщин репродуктивного возраста и в пременопаузе всегда выявляется гиперплазия мышечной ткани, окружающей очаги гетеротопического эндометрия. Клинические проявления узловатой формы эндометриоза,

Скачано с портала MedWedi.ru

наряду с описанными выше симптомами, характеризуются более значительной болевой реакцией на менструацию с выраженными вегетативными расстройствами — тошнотой, рвотой, головной болью, повышением температуры тела, потерей сознания. Развитию типичных проявлений аденомиоза нередко предшествует бесплодие.

К числу редких форм внутреннего эндометриоза относится эндометриоз истмической части матки и истмико-цервикальной области. В подобных случаях эндометриоидные гетеротопии располагаются на различной глубине под слизистой оболочкой истмической части и в верхней трети канала шейки матки, давая симптоматику, весьма сходную с таковой при типичных вариантах локализации внутреннего эндометриоза.

У больных внутренним эндометриозом I степени и у части больных с внутренним эндометриозом II степени размеры матки обычно не увеличены; если же матка увеличена, то не более, чем при 6–6-недельной беременности. У большинства больных внутренним эндометриозом II степени и у всех женщин с внутренним эндометриозом III и IV степени наблюдается увеличение размеров матки и утолщение ее стенок.

Таким образом, для макроскопической характеристики аденомиоза характерно увеличение матки, неравномерное при очаговом распространении внутреннего эндометриоза, утолщение стенок матки за счет гиперплазии мышечной ткани и ячеистое строение стенки матки на разрезе.

Внутренний эндометриоз часто сочетается с миомой матки, реже — с опухолями яичников, хроническим воспалением придатков матки. Внутренний эндометриоз может сочетаться с эндометриозом других органов и тканей, причем чаще всего имеет место сочетание с эндометриоидными кистами яичников и ретроцервикальным эндометриозом.

При дифференциальной диагностике необходимо учитывать возможность сосуществования внутреннего эндометриоза тела матки и аденокарциномы эндометрия. Наиболее информативными методами диагностики аденомиоза являются гистеросальпингография и гистероскопия. Гистеросальпингографию проводят водорастворимыми контрастными веществами на 6–8 день менструального цикла, когда эндометрий в ранней стадии пролиферации не препятствует проникновению контрастного вещества в эндометриоидные очаги, сообщающиеся с полостью матки.

На рентгенограммах контрастное вещество располагается за пределами контура полости матки (законтурные тени), причем тени гетеротопий имеют вид лакун, дивертикулов, канальцев.

Гистероскопию для диагностики аденомиоза также проводят на 6–8 день менструального цикла. Обычно на фоне тонкого бледно-розового эндометрия бывают хорошо видны устья эндометриоидных желез (крипты) темно-красного цвета различной величины и размеров; из них может выделяться темная кровь.

Ультразвуковое исследование при аденомиозе имеет вспомогательное значение, проведение его более информативно в предменструальном периоде. Эхографически в толще стенки матки обнаруживаются мелкие «кистозные» эхоструктуры.

Эндометриоз шейки матки

До 1965–1960 гг. эндометриоз шейки матки считали заболеванием крайне редким. По наблюдениям последних лет, частота эндометриоза шейки матки резко возросла.

Макроскопические очаги эндометриоза влагалищной части шейки матки чаще всего имеют вид полосок, «глазков», «тутовой ягоды», «наботовой кисты»; они бывают также многоугольной или округлой формы, точечного типа. При осмотре невооруженным глазом эндометриоидные гетеротопии имеют бледнорозовый или красноватый цвет. Наиболее четко они выявляются в конце лютеиновой фазы цикла, когда меняются их объем и окраска: на поверхности шейки матки рельефно выступают сине-багровые образования. Величина их варьирует от микроскопической до размера вишни; иногда они бывают и крупнее, но редко поражают всю (или почти всю) влагалищную часть шейки матки. Отличительной чертой эндометриоза шейки матки является поверхностное расположение его не только на влагалищной части шейки матки, но и в дистальной части слизистой оболочки цервикального канала; этот признак в сочетании с пред- и постменструальными кровянистыми выделениями позволяет ставить клинический диагноз с достаточной достоверностью.

Скачано с сайта MedWedi.ru

Эндометриоз шейки матки нередко возникает после диатермии и иных хирургических вмешательств, родов, сопровождающихся травмой.

Для эндометриоза шейки матки характерны скудные темно-кровянистые выделения до и после менструации и контактные выделения. Боли при эндометриозе шейки матки отсутствуют.

Для диагностики широко применяется кольпоскопия, как простая, так и расширенная. При расширенной кольпоскопии, включающей обработку шейки матки 3%-ным раствором уксусной кислоты и 0,5%-ным раствором Люголя, определяются различные патологические изменения на шейке матки. Кольпоскопия дает ценные данные для правильной постановки диагноза, позволяет уточнить место и форму поражения; особенно это относится к мелким очагам эндометриоза, невидимым невооруженным глазом; они четко выделяются при кольпоскопическом исследовании. Для выявления эндометриоидных гетеротопий в области слизистой оболочки цервикального канала применяется цервикоскопия.

Окончательный диагноз устанавливается при гистологическом исследовании ткани шейки матки, полученной путем прицельной биопсии ткани шейки матки и выскабливания слизистой оболочки цервикального канала. Следует учитывать, что ткань шейки матки, пораженная эндометриозом, хрупкая и при эксцизии может разрушаться. Этот факт в определенной мере служит подтверждением диагноза.

Эндометриоз следует также дифференцировать от эндометриальной метаплазии отдельных желез эндоцервикса и аденокарциномы in situ, от наботовых кист с геморрагическим содержимым, т. е. поражений, которые тоже могут сопровождаться пред- и постменструальными кровянистыми выделениями, от эритроплакий.

Эндометриоз маточных труб

Встречается сравнительно редко; значительно чаще болезнь наблюдается в сочетании с эндометриоидными гетеротопиями других локализаций, в частности с внутренним эндометриозом матки и эндометриозом яичника. Клиническая картина данного заболевания практически не отличается от соответствующих клинических проявлений при перечисленных поражениях, причем боли (альгоменорея) остаются ведущим симптомом.

Макроскопически эндометриоз маточных труб имеет вид мелких и крупных (от 6 мм до 1,5 см в диаметре) узелков, расположенных в толще стенки трубы, ближе к углу матки. На разрезе эндометриоидная ткань имеет мелкие кистовидные полости, выстланные эпителием маточного типа и окруженные стромой цитогенного характера. Диагностируется эндометриоз труб при лапароскопии, гистеросальпингографии или при патоморфологическом исследовании маточной трубы, удаленной во время операции.

Эндометриоз маточных труб необходимо дифференцировать с нодозным сальпингитом.

Эндометриоз яичников

Среди всех локализаций наружного эндометриоза поражение яичников занимает первое место. Эндометриоидные кисты яичников при длительном существовании приобретают весьма характерный вид (фото 52). Размеры их в основном варьируют от 0,6 до 10 см. Кисты диаметром свыше 10 см встречаются редко. Данные макроскопического анализа показывают, что для таких образований характерны толстая капсула (от 0,2 до 1,5 см), нередко с многочисленными, преимущественно плотными спайками на наружной поверхности, и геморрагическое содержимое шоколадного вида; поэтому в прошлом их называли «шоколадными кистами». Подобная картина свойственна преимущественно кистам среднего и крупного размера. Мелкие эндометриоидные кисты (одиночные и множественные) и эндометриоидные гетеротопии без кист выявляются главным образом на разрезе яичников, преимущественно в их корковом слое. С белочной оболочкой и покровным эпителием яичника они чаще всего не имеют связи.

Клиническая картина эндометриоза яичников очень разнообразна. Ведущей жалобой является болевой синдром различной интенсивности: постоянные ноющие боли, периодически усиливающиеся, с иррадиацией в прямую кишку, поясницу, достигающие максимума накануне или во время менструации. Резкие боли наблюдаются в тех

Скачано с сайта MedWedi.ru

случаях, когда происходят микроперфорации стенки кисты и ее содержимое изливается в брюшную полость. При интенсивном болевом синдроме больных часто госпитализуют с диагнозами: острый аппендицит, внематочная беременность, перекрут ножки опухоли яичника, острый пельвиоперитонит. Синдром «острого живота» развивается у 26% больных. У пациенток отмечается прогрессирующая альгоменорея, зачастую сопровождающаяся рвотой, головокружением, похолоданием конечностей и общей слабостью со снижением трудоспособности. Эндометриоидные кисты яичников всегда сопровождаются развитием спаечного процесса в малом тазу, что приводит к нарушению функции кишечника и мочевого пузыря (запоры, дизурические явления). Очень часто у больных отмечаются скудные пред- и постменструальные кровянистые выделения из половых путей.

При наличии эндометриоидных кист яичников у женщин может наблюдаться субфебрильная температура, озноб, повышение скорости оседания эритроцитов, лейкоцитоз. Большинство больных с эндометриозом яичников длительно и безуспешно лечатся по поводу «воспалительного процесса».

При гинекологическом исследовании в области придатков матки могут определяться одно- или двусторонние, малоподвижные, тугоэластической консистенции образования. Высокоинформативным методом диагностики, особенно на ранних стадиях процесса, являются лапароскопия и ультразвуковое исследование.

Эндометриоидные кисты следует дифференцировать от рака яичников, фибромы, мешотчатых воспалительных образований придатков матки специфической и неспецифической этиологии. Решающее значение в диагностике этих заболеваний играют результаты патоморфологического исследования ткани, взятой во время лапароскопии или лапаротомии.

Ретроцервикальный или позадишеечный эндометриоз

По частоте занимает третье место (после поражений матки и яичников). Это заболевание чаще всего обнаруживается у женщин в возрасте от 30 до 40 лет. Эндометриоидные гетеротопии локализуются на задней поверхности шеечного канала и истмической части матки, на уровне прикрепления крестцово-маточных связок (фото 53).

Размеры поражения колеблются от 0,6 до 5–6 см и более. Макроскопически различают мелкоузелковую и инфильтративную формы эндометриоза указанной локализации. Ввиду обилия соединительной ткани ретроцервикальный эндометриоз обычно характеризуется плотной консистенцией. Отличительной особенностью эндометриоза при рассматриваемой локализации является инфильтративный рост, обычно в направлении прямой кишки, заднего свода влагалища и влагалищно-прямокишечной перегородки. Инфильтративный рост эндометриоидной ткани в толщу стенки шейки матки (вторичный эндометриоз шейки матки) наблюдается редко.

При ретроцервикальном эндометриозе больные жалуются на крайне резкие «стреляющие» боли, иррадиирующие во влагалище, прямую кишку, промежность, наружные половые органы и зачастую в бедро. Отмечается усиление болей при половом сношении и акте дефекации. Менструации сопровождаются рвотой, головокружением, похолоданием конечностей, общей слабостью, кратковременной потерей сознания. Раздражительность, неуравновешенность, плаксивость, головокружение, частые головные боли, нарушение ритма сна, гипофункция щитовидной железы и других желез внутренней секреции, дискинезия желудочно-кишечного тракта и желчных путей имеют место у каждой второй больной.

Кроме того, больные жалуются на запоры, также усиливающиеся накануне менструаций. Постепенно запоры усиливаются, вплоть до развития частичной кишечной непроходимости. В дальнейшем появляются тенезмы, лентовидный кал, выделяется слизь, а во время менструаций и кровь. Запоры могут чередоваться с поносами и выделением слизи и крови из прямой кишки, что является поводом для госпитализации в инфекционную клинику в связи с подозрением на дизентерию.

При прорастании ретроцервикального эндометриоза в заднюю стенку влагалища через слизистую оболочку последнего просвечивают мелкие синюшные (нередко кистозные) образования со средними размерами 0,8–1 см. Накануне менструации последние становятся темно-багровы-

Скачано с портала MedWedi.ru

ми, легко кровоточат при исследовании или половых сношениях.

Решающее значение в установлении правильного диагноза во всех неясных или подозрительных на ретроцервикальный эндометриоз случаях имеет биопсия. Дифференцировать ретроцервикальный эндометриоз следует с хорионэпителиомой и раком.

Эндометриоз влагалища

Эндометриоз влагалища наблюдается реже по сравнению с основными локализациями этой патологии. Частота гистологически подтвержденного первичного эндометриоза влагалища близка к частоте эндометриоза маточных труб. Первичный эндометриоз влагалища иногда может сочетаться как с пороком развития органа (добавочное частично аплазированное влагалище), так и с эндометриозом шейки матки.

Эндометриоз влагалища, как правило, имеет вид мелких узелков, обычно плотной консистенции, располагающихся под слизистой оболочкой органа, чаще в заднем своде и верхней трети задней стенки влагалища. При первичном эндометриоидном поражении нередко отмечается рост эндометриоидной ткани в глубину. Больная в этом случае жалуется на боли во влагалище, которые могут иррадиировать в прямую кишку. Первичный эндометриоз влагалища с наличием эндометриоидной кисты и полипозная форма эндометриоза встречаются редко. Как и эндометриоз шейки матки, эндометриоз влагалища иногда имеет вид «синюшных глазков», из которых в период менструации может вытекать в виде струйки кровь темного цвета. При нарушении целости влагалищного эпителия кровянистые выделения могут наблюдаться и вне менструации, в частности, при бимануальном исследовании больной.

При локализации эндометриоидного поражения в боковых отделах влагалища и его относительно глубоком расположении при дифференциальной диагностике следует учитывать аденоз влагалища, кисты гартнерова хода. Одним из дифференциально-диагностических критериев в этих случаях оказывается отсутствие цитогенной стромы при указанных патологических состояниях.

Эндометриоз крестцово-маточных связок и брюшины маточно-прямокишечного углубления.

Крестцово-маточные связки являются одной из частых локализаций наружного эндометриоза. При длительном течении заболевания оно чаще всего сочетается с эндометриоидными кистами, ретроцервикальным эндометриозом и эндометриозом брюшины маточно-прямокишечного углубления. Как изолированное поражение эндометриоз крестцово-маточных связок обычно обнаруживается при лапароскопии в виде малых и начальных его форм у молодых женщин, страдающих бесплодием (фото 54).

Эндометриоз брюшины маточно-прямокишечного углубления, как и эндометриоз крестцово-маточных связок, часто сочетется с эндометриоидными кистами и ретроцервикальным эндометриозом, однако у женщин репродуктивного возраста может наблюдаться и как самостоятельное заболевание. Характерными жалобами при эндометриозе брюшины маточно-прямокишечного углубления и крестцово-маточных связок являются боли внизу живота и пояснице. Боли усиливаются накануне и во время менструации, иногда принимают распирающий характер; кроме того, боли беспокоят во время полового акта. Диагностируется данная форма эндометриоза при лапароскопии, когда на брюшине маточно-прямокишечного углубления обнаруживаются множественные мелкие образования в виде «синюшных глазков».

Эндометриоз круглых связок матки не является редкостью и обычно встречается у молодых и среднего возраста женщин. Данная патология может развиваться как в интраперитонеальном отделе, так и в экстраперитонеальной части круглых связок. В последнем случае эндометриоидное образование определяется в паховом канале, что важно учитывать при дифференциальной диагностике с паховыми грыжами.

Малые формы эндометриоза

К их числу относят эндометриоидные гетеротопии размером до 1 см. Данная форма заболевания занимает особое место в патологии репродуктивной системы. Так, она не сопровождается выраженными клиническими проявлениями и, как правило, обнаруживается при лапароскопическом обследовании женщин по поводу бесплодия (фото 55).

Скачано с сайта MedWedi.ru

Макроскопически обнаруживаются эндометриоидные гетеротопии, располагающиеся в поверхностных слоях ткани, чаще без выраженного спаечного процесса и без нарушения проходимости маточных труб.

Эндометриоз кишечника

В Международной классификации болезней экстрагенитальная форма эндометриоза (эндометриоз кишечника) помещена среди различных локализаций генитального эндометриоза. Кишечник обычно поражается эндометриозом вторично, в результате распространения процесса из яичников, позадишеечного очага или перешейка матки на стенку кишки.

Первичное поражение эндометриозом кишечника не исключается, но оно наблюдается крайне редко и возникает в результате гематогенного занесения элементов эндометрия в стенку кишки.

Из всех отделов кишечника эндометриоз чаще всего (в 70–80%) поражает прямую и сигмовидную кишку, затем тощую, реже — слепую и еще реже — червеобразный отросток.

Эндометриоз кишечника может быть причиной непроходимости кишечника и самопроизвольной перфорации стенки кишки.

В отличие от карциномы эндометриоз поражает стенку кишки со стороны серозной оболочки или наружной части мышечного слоя, когда в процесс вовлекается забрюшинный отдел толстой кишки. Эндометриоз кишки может локализоваться в одном участке или в нескольких местах. На поверхности кишки эндометриоидные включения имеют вид мелких пятен и полосок синего цвета. Постепенно они превращаются в узелки и бляшки, вокруг которых появляются радиально расположенные рубцы. Врастание эндометриоза в толщу кишки может происходить в радиальном направлении либо по окружности. Обе разновидности роста сопровождаются утолщением стенки кишки, образованием узла или опухолевидного разрастания до 3–5–8 см в диаметре и сужением ее просвета.

Пациентки жалуются на тупые ноющие боли в животе, сопровождающиеся подташниванием. Боли могут носить разлитой характер без определенной локализации (при поражении тонкой кишки) или сосредоточены в определенном месте. Так, при поражении прямой кишки боли локализованы в ней и глубине таза, при эндометриозе сигмовидной кишки — в нижнем отделе живота слева.

Боли могут сопровождаться повышенной моторикой кишечника, метеоризмом. При прогрессировании заболевания, прорастании эндометриозом всей толщи стенки кишки боли в животе усиливаются, появляются запоры, задержка отхождения газов, вздутие живота и другие признаки стенозирования кишки.

В периоды обострения, совпадающие с менструациями, когда преобладают явления кишечной непроходимости, больные могут попадать в хирургические отделения. Заболевание носит цикличный характер, обострения связаны с менструациями.

Дифференциальную диагностику необходимо проводить с дизентерией, энтероколитом, болезнью Крона, неспецифическим язвенным колитом, дивертикулитом, опухолью кишечника.

Лечение. Выбор правильной лечебной тактики предусматривает необходимость индивидуального и дифференцированного подхода в зависимости от степени тяжести заболевания и распространенности процесса, возраста больных, наличия сопутствующей экстрагенитальной патологии. Существующие методы лечения заболевания включают воздействие на очаги эндометриоза и коррекцию нейроэндокринных нарушений.

Основными направлениями терапии эндометриоза являются: гормональная, иммунокорригирующая, антиоксидантная, десенсибилизирующая, противовоспалительная (ингибиторы простагландинов), симптоматическая терапии, а также хирургические вмешательства для ликвидации очагов эндометриоза.

Терапия должна быть комплексной и предусматривть воздействие на ведущие патогенетические факторы (гипоталамо-гипофизарно-яичниковые взаимоотношения, иммунную, антиоксидантную и другие системы организма), а также на неблагоприятное влияние эндометриоза и проводимого лечения на функцию практически всех органов и систем.

В 80-х годах предложена 3-этапная схема лечения эндометриоза. На первом этапе — эндоскопическая диагностика, биопсия и хирургическое вмешательство с максималь-

Скачано с портала MedWedi.ru

ным удалением пораженной эндометриозом ткани и коагуляцией очагов; на втором — комплексная терапия с акцентом на гормонокоррекцию; на третьем — проведение повторной лапароскопии в целях контроля за эффективностью лечения.

Основным принципом гормонотерапии эндометриоза является — подавление функции яичников и ликвидация гиперэстрогенэмии. Используемые гормональные препараты приводят к состоянию временной псевдоменопаузы и хронической ановуляции. Однако эффект гормональной терапии временный, и после ее отмены наступают рецидивы заболевания.

Среди широкого спектра гормональных препаратов, используемых в клинической практике для лечения генитального эндометриоза, выделяют следующие группы:

1) комбинированные синтетические эстроген-гестагенные монофазные препараты (фемоден,микрогинон-30, ановлар, овидон, марвелон, ригевидон, диане-35 и др.);

2) прогестагены: дюфастон, норколут, турнинал, оргаметрил, оксипрогестеронкапронат, гестринон, медроксипрогестерон, Депо Провера и др.;

3) антиэстрогены (тамоксифен и др.);

4) андрогены (метилтестотерон, тестенат, сустанон-250 и др.;

5) антигонадотропины (даназол, данол, дановал);

6) агонисты гонадотропин-релизинг гормона (нафарелин, трипторелин, госерелин, декапептил-депо, золадекс);

7) антагонисты гонадотропин-релизинг гормона (цетритид);

8) анаболические стероиды (ретаболил, неробол, метиландростендиол и др.).

Продолжительность гормонотерапии 6–9 мес.

Для уменьшения отрицательного влияния длительного приема гормональных препаратов на органы желудочно-кишечного тракта, печень и поджелудочную железу необходимо применять препараты, поддерживающие функцию этих органов. Так, с целью поддержания функции печени помимо диеты, богатой липотропными веществами, назначают препараты, усиливающие обменные процессы в печени (гепатопротекторы): силибинин (легалон, карсил, ЛИВ-52). Для поддержания функции поджелудочной железы применяют панкреатин, фестал, панзинорм и др. Больным с гастритом, язвенной болезнью желудка, двенадцатиперстной кишки назначают метилурацил по 0,5 г 3–4 раза в сутки, оливковое или облепиховое масло по 1 чайной ложке 2–3 раза в сут, альмагель или фосфолугель.

Продолжительность гормональной терапии и интервалов между курсами определяется достигнутыми результатами, переносимостью препаратов, показателями тестов функциональной диагностики и общим состоянием. После длительной гормональной терапии перед ее отменой дозу препаратов целесообразно снижать постепенно для профилактики «синдрома отмены» (кровотечение, выраженное ухудшение общего состояния, депрессия).

Важным компонентом консервативной терапии является нормализация нарушенного иммунного статуса. С этой целью применяют левамизол (декарис) по 13 мг 1 раз в сутки в течение 3 дней. Трехдневный прием левамизола повторяют 4 раза с 4-дневными перерывами. Подобные курсы лечения проводят 3–4 раза в год с 2-месячными интервалами. Используют также спленин по 2 мл внутримышечно ежедневно или через день №20. В качестве иммуномодуляторов можно применять тималин, тимоген, пентаглобин, циклоферон.

В связи с недостаточностью антиоксидантной системы организма в терапию необходимо включать ГБО, токоферола ацетат, унитиол, аскорбиновую кислоту и т. д.

Элементом комплексного лечения больных эндометриозом является рассасывающая терапия (тиосульфат натрия в виде теплых микроклизм (1% раствор по 50 мл через день № 20) или электрофорез (20 сеансов по 20 мин), йодистый калий, электрофорез с сернокислым цинком).

С целью подавления синтеза простагландинов назначают нестероидные противовоспалительные соединения (индометацин внутрь или в виде ректальных свечей), терапию начинают за 4–5 дней до предполагаемой менструации и прекращают с ее окончанием.

Уменьшение болевого синдрома достигается назначением спазмолитиков и аналгетиков (баралгин или сочетание галидора, но-шпы, анальгина).

Неврологические проявления и последствия эндометриоза устраняются рефлексотерапией в сочетании с транквилизаторами и седативными препаратами.

В настоящее время хирургическое лечение составляет важную составную часть комплексной терапии больных эн-

Скачано с сайта MedWedi.ru

дометриозом. Сущность хирургического метода заключается в иссечении очагов эндометриоза в пределах неизмененных тканей, либо удаление органа, пораженного эндометриозом. Хирургическое удаление эндометриоидных очагов можно производить тремя доступами: путем лапаротомии, лапароскопии, влагалищным доступом или комбинацией последнего с чревосечением либо лапароскопией.

В настоящее время ведущее значение отводится лапароскопии. Преимущество этого лечения для пациенток заключается в выполнении операции под оптическим увеличением с помощью специального набора инструментов и энергий (лазеры, ультразвук, электрокоагуляция, аргонусиленная коагуляция и т. д.), что позволяет с минимальной травматичностью произвести операцию. Также применение эндохирургического доступа позволяет избежать послеоперационных осложнений, характерных для традиционного чревосечения (минимальный риск формирования спаечного процесса, профилактика которого особо актуальна у пациенток репродуктивного возраста).

Показаниями к оперативному лечению являются: эндометриоидные кисты яичников; ретроцервикальный эндометриоз; внутренний эндометриоз, сопровождающийся обильными кровотечениями и анемизацией; или с локализацией в перешейке; неэффективность, непереносимость или невозможность гормонального лечения в связи с наличием соматической патологии, при которой длительная гормонотерапия противопоказана (желчно-каменная болезнь, мочекаменная болезнь, тиреотоксикоз, гипертоническая болезнь с кризовым течением); эндометриоз послеоперационных рубцов, пупка, промежности; стенозирование просвета кишки или мочеточников, несмотря на проводимую консервативную терапию; сочетание эндометриоза с аномалиями гениталий (эндометриоз добавочного рога); миомой матки, подлежащей хирургическому лечению; бесплодием; нефроптозом, требующим хирургической коррекции.

Объем эндохирургического вмешательства при наружных формах эндометриоза определяется формой и степенью распространения патологического процесса и включает деструкцию эндометриоидных имплантатов, иссечение гетеротопий с последующей их коагуляцией; резекцию или удаление яичника; рассечение межтканевых сращений (в том числе сальпингоовариолизис, сальпингостомию или

неосальпингостомию). При диффузной форме внутреннего эндометриоза к хирургическому вмешательству прибегают при III–IV степени распространения процесса, а также при сочетании аденомиоза с миомой матки, опухолями придатков, атипической гиперплазией эндометрия, больные подлежат оперативному лечению в объеме гистерэктомии.

При узловатой форме аденомиоза также показано оперативное лечение, причем у женщин детородного возраста возможны консервативные, органосохраняющие операции.

Критериями эффективности комбинированного лечения генитального эндометриоза является уменьшение или исчезновение болевого синдрома, нормализация менструальной и репродуктивной функции, отсутствие рецидивов заболевания.

Медицинская реабилитация направлена на восстановление трудоспособности больных, сохранение или восстановление половой, менструальной и детородной функций, устранение эндокринных и неврологических расстройств, предупреждение рецидива эндометриоза.

Она включает в себя проведение физиотерапии, санитарно-курортного лечения, при необходимости противовоспалительную и гормональную терапию.

Скачано с сайта MedWedi.ru

Глава 9. Дисгормональные заболевания молочных желез

Молочные железы — парный орган, имеющий трубчатоальвеолярное строение и располагающийся на передней поверхности грудной клетки. Состоит из паренхимы — железистой ткани с проходящими в ней протоками различного калибра; стромы — соединительной ткани, разделяющей железы на доли и дольки; жировой ткани, в которою погружены паренхима и строма железы. Между глубоким листком фасции, покрывающим заднюю поверхность молочной железы, и апоневрозом большой грудной мышцы находится ретромаммарное пространство, выполненное рыхлой клетчаткой, что обусловливает подвижность молочной железы. В зависимости от периода жизни женщины и гормональных изменений в организме молочные железы проходят ряд последовательных стадий развития.

Зачаток молочной железы формируется у плода еще в антенатальном периоде (на 10-й нед внутриутробной жизни). В периоде новорожденности в первые 3–5 дней жизни происходит незначительное увеличение молочных желез за счет гормональной стимуляции циркулирующими в крови материнскими плацентарными гормонами. Иногда отмечается секреция молочной железы. В детском возрасте молочные железы у девочки невыраженные — сосок маленький, непигментированный, незначительно возвышается над ареолой. У 9–10-летней девочки сосок имеет форму цветочного бутона, ареола несколько возвышается, появляется незначительная пигментация соска и ареолы. Среди пучков коллагеновых волокон с жировыми включениями располагаются немногочисленные трубочки (железистые образования) различного диаметра. Молочная железа пребывает в состоянии функционального покоя.

В период полового созревания начинается быстрое развитие молочных желез: происходит отложение жира, отмечается значительное возвышение ареолы над поверхностью грудной клетки, заметно увеличивается пигментация соска и ареолы; наблюдается удлинение протоков молочных желез, на концах которых образуются ацинозные утолщения, представляющие собой зачатки будущих долек. Дольки в молочных железах обычно формируются с началом менархе. К концу периода полового созревания масса железы составляет 150–200 г.

В половозрелом возрасте молочная железа имеет округлую форму, с заметно возвышающимся соском, в жировой ткани железы прощупывается значительное количество паренхиматозных долек. Дольки окружены плотной соединительной тканью, составляющей строму железы. Внутри долек имеется рыхлая соединительная ткань, богатая лимфоцитами, плазматическими клетками, молодыми фибробластами. Выводные протоки каждой дольки открываются на наружной поверхности соска (7–30 протоков). Сосок и ареола приобретают темно-коричневую окраску, происходят увеличение молочных ходов и разрастание соединительной ткани. Размеры и форма молочных желез весьма разнообразны и зависят от возраста, конституции женщины, количества предшествующих родов и длительности кормления. Обычно различают следующие разновидности формы молочных желез: дисковидную, полушаровидную, коническую и сосцевидную. Поперечный размер молочной железы 10–12 см, продольный — 10 см, толщина 4–6 см. Обычно правая молочная железа несколько больше левой. Консистенция молочных желез у нерожавших женщин упругая, у рожавших — более мягкая (рис. 47).

Во время беременности молочная железа достигает полной морфологической зрелости. Размеры ее увеличиваются за счет роста железистой ткани, масса достигает 800–900 г. Увеличивается число альвеол, долек, протоков: в альвеолярном эпителии начинается секреция. После родов происходит интенсивная секреция молока и железы еще более увеличиваются (иногда до 3–5 кг). В лактирующей железе секреторной активностью (образование молока) обладают не только лактоциты альвеол, но и миелоциты, окружающие альвеолу, и эпителий, выстилающий внутридольковые протоки. В протоках долей образуются молочные синусы — полости для депонирования молока. Синусы имеют циркулярные гладкомышечные волокна. По окончании лактации в железе происходят инволютивные изменения, сущ-

Скачано с портала М.13. Гинекология

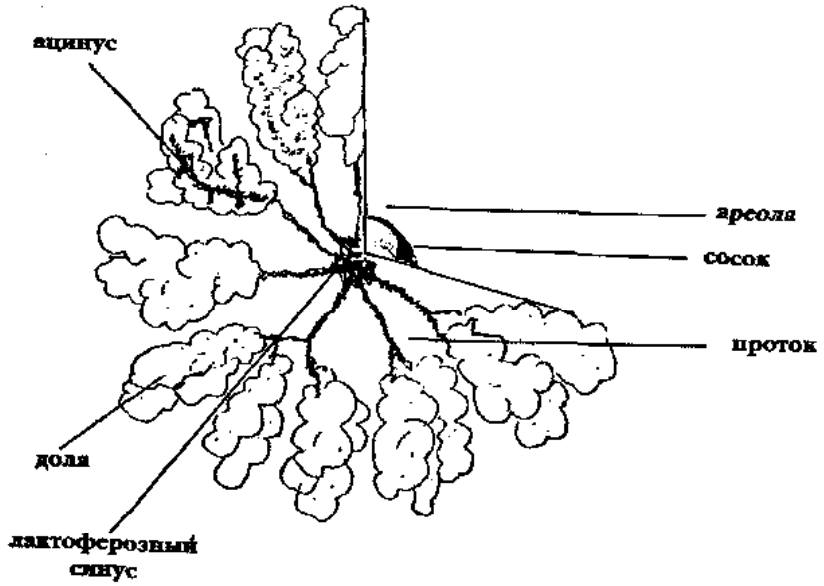

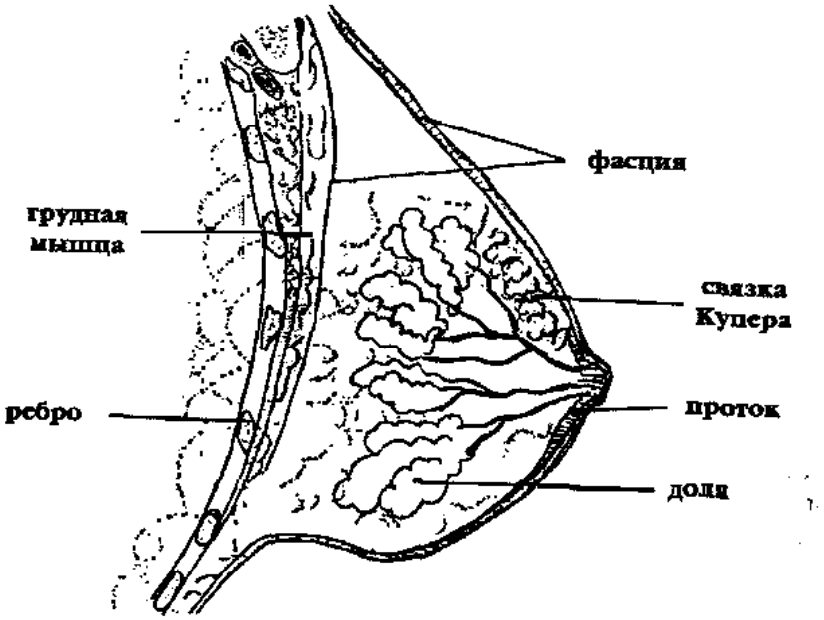

Рис. 47. Строение грудной железы

ность которых заключается в прекращении пролиферативных и секреторных процессов, а также замещении соединительной ткани жировой.

В пре-, а затем в постменопаузе в молочных железах происходят регрессивные изменения — атрофия и исчезновение долек, мелких и средних протоков и замещение их фиброзной и жировой тканью. Однако инволютивные процессы не всегда соответствуют возрасту женщины. В стадии инволюции на маммограмме имеются многочисленные просветления, что обусловлено развитием жировой ткани молочной железы.

Регуляция роста и развития молочной железы происходит под сложным гормональным контролем. Основная роль принадлежит эстрогенам, прогестерону и пролактину. В первой фазе пубертатного периода (до менархе) на развитие молочных желез влияют эстрогены, во второй эстрогены и прогестерон. Эстрогены ответственны за рост и развитие протоков и соединительной ткани, прогестерон — за рост и развитие железистой ткани, увеличение числа альвеол, рост долек. Основная роль пролактина — стимуляция секреции молока лактоцитами; под влиянием пролактина увеличивается число рецепторов эстрогенов в молочной железе. В регуляции развития молочной железы участвует и соматотропный гормон (СТГ).

Таким образом, гормональному влиянию подвергается паренхима, на которую вне беременности непосредственно действуют эстрогены, прогестерон, пролактин и соматотропный гормон, во время беременности плацентарные эстрогены, прогестерон, лактоген и пролактин. Опосредованно на ткани молочной железы действуют тиреоидные, глюкокортикоидные гормоны и инсулин. В меньшей степени гормональному воздействию подвержена строма, в которой возможна гиперплазия под влиянием эстрогенов. Известно, что жировая ткань, адипоциты молочной железы являются депо эстрогенов, прогестерона и андрогенов. Адипоциты не синтезируют половые гормоны, но активно их захватывают из плазмы. Под влиянием ароматазы андрогены превращаются в эстрадиол и эстрон. Этот процесс с возрастом усиливается, что, возможно, является одним из факторов увеличения риска развития рака молочной железы.

Возникновение патологического процесса определяется также активностью рецепторного аппарата молочной железы.

Скачано с портала Medmedi.ru

В возникновении дисгормональной патологии молочных желез определенную роль играют заболевания печени. Как известно, в печени происходят ферментативная инактивация и конъюгация стероидных гормонов. Заболевания гепатобилиарного комплекса чаще всего инициируют развитие хронической гиперэстрогении вследствие замедленной утилизации эстрогенов в печени.

Молочную железу принято делить на четыре квадранта: верхний и нижний наружный, верхний и нижний внутренний. В верхненаружных квадрантах отмечается большое количество железистых элементов (протоков, альвеол), и в этом месте наиболее часто возникают различные патологические процессы.

Кровоснабжение молочных желез находится в прямой зависимости от функционального состояния и более выражено в предменструальный период, во время беременности и лактации.

Для клинической практики удобна классификация на диффузные и узловые формы изменений в железах.

1. Диффузная фиброзно-кистозная мастопатия:
а) с преобладанием железистого компонента (аденоз);
б) с преобладанием кистозного компонента;
в) с преобладанием фиброзного компонента;
г) смешанная форма.
2. Узловая фиброзно-кистозная мастопатия.

Термином «мастопатия» обозначают группу диспластических доброкачественных заболеваний молочной железы с гиперплазией ее ткани. По определению ВОЗ (1984), мастопатия — фиброзно-кистозная патология с широким спектром пролиферативных изменений в тканях молочной железы и патологическим соотношением эпителия и соединительно-тканных компонентов.

Диффузная и узловая фиброзно-кистозная мастопатия могут иметь как пролиферирующую, так и непролиферирующую форму. При пролиферации в эпителии, выстилающем молочные ходы, развиваются интрадуктальные папилломы; в эпителии, выстилающем стенки кист, — цистаденопапилломы. При этом возможно развитие атипических и злокачественных изменений в пролиферирующем эпителии.

Фиброзно-кистозная мастопатия с преобладанием железистого компонента (аденоз). Морфологически эта форма фиброзно-кистозной мастопатии характеризуется высокодифференцированной, неосумкованной гиперплазией долек железы. Клинически она проявляется болезненностью, нагрубанием, усиливающимся в предменструальном периоде, и диффузным уплотнением всей железы или ее участка. Границы уплотнений плавно переходят в окружающие ткани. Аденоз наблюдается у молодых девушек в конце периода полового созревания, а также у женщин в начале беременности, как преходящее состояние. При рентгенологическом исследовании отмечаются множественные тени неправильной формы с нечеткими границами, которые соответствуют участкам гиперплазированных долек и долей. Иногда при обширном процессе тени захватывают всю железу.

Фиброзно-кистозная мастопатия с преобладанием фиброзного компонента. Для этой формы характерны фиброзные изменения междольковой соединительной ткани, пролиферация внутрипротоковой ткани с сужением просвета протока железы вплоть до полной его облитерации. Клиническая картина характеризуется болезненностью, при пальпации железы определяются уплотненные, тяжистые участки. Фиброзные процессы преобладают у женщин более старшего, пременопаузального возраста. Рентгенологическая картина этой формы фиброзно-кистозной мастопатии представляет собой пласты плотных гомогенных участков с выраженной тяжистостью.

Фиброзно-кистозная мастопатия с преобладанием кистозного компонента. Характерно наличие множественных кистозных образований эластической консистенции, довольно хорошо отграниченных от окружающей ткани железы. Как и для других форм фиброзно-кистозной мастопатии, характерным клиническим признаком является болезненность, усиливающаяся перед менструацией. Кистообразование характерно для женщин в возрасте после 54 лет. Рентгенологически фиброзно-кистозная мастопатия с преобладанием кистозного компонента характеризуется крупнопетлистым рисунком, на котором определяются множественные просветления диаметром от 0,3 до 6 см с четкими контурами. Цвет и консистенция кистозного содержимого различны. У 25% больных наблюдается кальцинация кист, что считается патогномоничным признаком злокачественного процесса.

Скачано с сайта MedWedi.ru

Все три диффузные формы фиброзно-кистозной мастопатии в чистом виде встречаются редко. Значительно чаще в клинической практике приходится иметь дело со смешанной формой мастопатии, при которой выражены все три перечисленные выше морфологические изменения: гиперплазия долек, склероз внутридольковой и междольковой соединительной ткани и атрофии альвеол с расширением протоков и превращение их в кистозные образования.

Узловая форма фиброзно-кистозной мастопатии характеризуется изменениями, описанными выше, но имеющими локальный характер в виде единичных или нескольких узлов. При этой форме фиброзно-кистозной мастопатии болезненность наиболее выражена и боль иррадиирует в плечо, лопатку. Иногда увеличиваются подмышечные лимфатические узлы.

Кроме того, выделяют особые формы патологии молочной железы в предменструальном периоде — мастодинию, или масталгию — циклические нагрубания железы, обусловленные венозным застоем и отечностью стромы. Молочная железа увеличивается в объеме более чем на 15%.

Диагностика. Распознавание заболеваний молочных желез обычно не представляет особых трудностей, так как при клиническом обследовании (осмотр, пальпация) можно заподозрить изменения патологического характера. В анамнезе у таких больных нередко имеются указания на онкологические заболевания у ближайших родственников по материнской линии. Во многих случаях развитию дисгормональных заболеваний молочных желез предшествуют различные нарушения менструальной функции. У многих женщин отмечаются перенесенные или сопутствующие гинекологические заболевания (хроническое воспаление придатков, матки, миомы, полипоз эндометрия, кисты яичников и др.).

При объективном исследовании выясняют симметричность расположения, величину и форму молочных желез, правильность их контуров, состояние и форму сосков, особенности ареолы, окраску и состояние кожи, наличие расширенных подкожных вен.

Пальпация производится кончиками пальцев обеих рук, начиная от соска в радиальном направлении. Исследование осуществляется в вертикальном и горизонтальном положении больной. При обнаружении плотного образования определяют его размеры, подвижность, консистенцию, границы. Кроме молочной железы, пальпируют подмышечные впадины, под- и надключичные области с обеих сторон для обнаружения возможного увеличения лимфатических узлов.

Важное значение имеет самоосмотр грудных желез. Среди специальных исследований широко применяются рентгенологические, ультразвуковые и морфологические методы исследования.

Цитологическое исследование выделений из сосков молочной железы, осуществляемое в амбулаторных условиях, позволяет определить характер патологического процесса, что особенно важно для раннего обнаружения рака молочной железы. Цитологическое исследование пунктата образования в молочной железе производится в стационарных условиях при возникновении сомнения в его характере.

Термография. Метод основан на определении температуры кожи, которую можно регистрировать на фотопленке. Температура кожи над доброкачественными и злокачественными образованиями молочных желез выше температуры над соответствующими участками здоровой молочной железы, причем повышение температуры более выражено при злокачественном процессе. Термография особенно эффективна в диагностике поверхностных или неглубоко расположенных образований. Метод безвреден, прост и эффективен при отборе женщин для дальнейшего обследования.

Важное диагностическое значение имеет рентгенологическое исследование молочных желез. При профилактических осмотрах, что особенно важно у женщин старше 35 лет, широко применяется **маммография.** Маммографию производят в первую фазу менструального цикла в двух проекциях.

В последние годы большое распространение получила бесконтрастная маммография. Она проводится в прямой и боковой проекциях; иногда прибегают к прицельной маммографии. Обычно маммографию применяют при обнаружении патологических изменений в молочных железах. Этот метод показан также перед пункционной биопсией для уточнения расположения кистозного образования, перед назначением предоперационного облучения по поводу рака молочной железы. Маммография служит также контролем эффективности проводимого лечения.

Скачано с портала MedWedi.ru

Более отчетливо выявить и определить характер поражения позволяет пневмомастография (введение кислорода в строму молочной железы).

Контрастная маммография (дуктография) показана при наличии выделения патологического секрета из протоков молочной железы. В качестве контрастного вещества применяют сергозин, диодон, уротраст и др. Исследование проводится в стационарных условиях. Контрастная маммография позволяет уточнить состояние молочных протоков, осуществить более точную топическую диагностику патологического процесса. Особенно ценной контрастная маммография является при определении внутрипротоковых папиллом и кистозных образований в молочной железе.

Ультразвуковое исследование также проводят в первую фазу менструального цикла и судят о плотности, неоднородности и глубине расположения опухоли. При доброкачественных опухолевидных образованиях молочной железы на эхограмме выявляются участки различной яркости, при раке — конгломераты белых пятен.

Радиоизотопная диагностика в последние годы находит широкое применение в распознавании заболеваний молочных желез. На основании повышенного накопления ^{32}P в патологически измененных тканях, а также динамики выведения его судят о характере патологического процесса. В раково-измененных тканях происходит усиление накопления радиоактивного фосфора и более медленное выведение его из опухоли.

Эхография и радиоизотопная диагностика осуществляются в амбулаторных условиях специализированных учреждений.

Лимфографию, проводимую с помощью контрастных веществ, а также радиоизотопное исследование применяют для выявления метастазов рака молочной железы в лимфатических узлах подмышечной и подключичной областей. Лимфографию делают сразу же после введения контрастного вещества и через 24–48 ч. При наличии метастаза в лимфатических узлах обнаруживают дефект наполнения.

Из рентгенологических методов исследования в диагностике заболеваний молочных желез находит применение **флебография**, с помощью которой удается установить метастазы рака молочной железы в загрудинное пространство.

Эксцизионная и инцизионная **биопсия** производится после того, как уже были использованы другие методы диагностики. Эксцизионная биопсия — иссечение всей опухоли вместе с окружающими тканями, инцизионная — иссечение небольшого кусочка опухоли, производимое до оперативного вмешательства. Биопсия осуществляется в стационарных условиях; гистологическое исследование производится в срочном порядке.

В последние годы более широко начали применяться **цитологические исследования мазков-отпечатков** с удаленных кусочков патологических тканей молочной железы. Этот метод прост, легко и быстро выполним, обладает большой информативностью.

Лечение при дисгормональных заболеваниях молочных желез должно проводиться с учетом характера патологического процесса, гормональной активности яичников, степени выраженности пролиферативных процессов, а также содержания полового хроматина в опухолевой ткани. Очаговые формы мастопатии обычно подлежат хирургическому лечению с последующим гистологическим исследованием удаленного препарата. При кистозной форме узловой мастопатии удаляют кисту. В последние годы перед этой операцией производят пункцию кисты, срочно исследуют ее содержимое, заполняют полость кисты йодконтрастным веществом либо газом для изучения внутренней поверхности капсулы, только после чего решают вопрос об объеме оперативного вмешательства. Диффузная форма узловой мастопатии служит показанием к проведению консервативного лечения, в основе которого лежат гормональные методы, направленные на нормализацию функции яичников.

Консервативной терапии подлежат больные с некоторыми формами диффузной мастопатии (фиброзно-кистозная мастопатия с преобладанием железистого, фиброзного компонента и смешанные формы). При мастопатии с преобладанием кистозного компонента после проведения пункционной биопсии и убедительных доказательств отсутствия пролиферативных изменений в эпителиальных структурах можно проводить консервативное лечение, только под наблюдением онколога.

В консервативной терапии мастопатии используются: гестагены (производные норэтистерона и прогестерона); андрогены (производные тестостерона); эстроген-гестагенные препараты с содержанием эстрогенного компонента не более 0,08 мг; антиэстрогены (тамоксифен); антипролактино-

Скачано с портала MedWedi.ru

вые препараты (бромкриптин); препараты йода (микродозы); витамины Е, А, B_1, B_2. Большое значение придается пищевому режиму, исключающему метилксантины — чай, кофе, шоколад.

Терапия гестагенами основана на антиэстрогенном эффекте препаратов на уровне ткани молочной железы и торможении гонадотропной функции гипофиза. Препараты применяют во второй фазе менструального цикла: норколут по 5 мг в день с 16-го по 25-й день цикла; прегнин по 0,02 г (2 таблетки) 3 раза в день с 16-го по 25-й день цикла; прогестерон — 1 мл (10 мг) 1% масляного раствора с 16-го по 25-й день цикла (курсовая доза — 100 мг), 1 мл (25 мг) 2,5% раствора на 21-й, 23-й, 24-й, 26-й дни цикла (курсовая доза 100 мг); 17-ОПК 1 мл (125 мг) 12,5% масляного раствора на 17-й и 21-й дни цикла (курсовая доза 250 мг).

Производные прогестерона, обладая диуретическим действием, оказывают благоприятное влияние на молочные железы при их отечности и нагрубании. Терапия андрогенами показана при лечении мастопатии, преимущественно у женщин старше 45 лет. Используются: метилтестостерон по 5–10 мг (1–2 таблетки) с 16 по 26-й день менструального цикла в течение первых 3 мес, затем по 5 мг в те же дни цикла, длительность лечения 3–10 мес; тестобром-лецид — комбинированный препарат, содержащий метилтестостерон, бромизовал и лецитин. Тестобромлецид назначают по 1 таблетке во второй фазе цикла с 16-го по 25-й день, длительность лечения 3–10 мес.

В последние годы для лечения мастопатии применяют даназол (данон) — производное этинилтестостерона.

Даназол уменьшает гормональную стимуляцию грудных желез через подавление биосинтеза гонадотропинов, подавляет ферментный биосинтез стероидов и действует через конкурентное связывание со стероидными рецепторами. Обычно назначают в дозах от 50 до 400 мг в день от 2 до 6 месяцев. В случае необходимости доза может быть повышена до 600 мг в день. Побочные эффекты доза зависимые, включают нарушение менструального цикла, увеличение массы тела, рост волос на лице, акне, изменение тембра голоса. К другой группе побочных эффектов относятся приливы, атрофический кольпит, гипертензия и нарушение функции печени (холестатическая желтуха). Эффективность его применения составляет 70–90%. После прекращения лечения симптомы заболевания могут возобновляться, хотя будут не такими тяжелыми.

Применяют также препараты, подавляющие секрецию пролактина — бромкриптин (парлодел). Назначают препарат при выраженной цикличности мастопатии (ухудшение состояния в предменструальном периоде). Во второй фазе менструального цикла с 16-го по 25-й день в течение 4–6 циклов. Рекомендуемая суточная доза от 5 до 7,5 мг в день. От 60% до 80% женщин после назначения бромкриптина отмечают субъективное и объективное улучшение. Побочные эффекты дозозависимые, включают: тошноту, головную боль, головокружение.

Антиэстрогенный препарат (тамоксифен) при лечении мастопатии назначают в дозе 10–20 мг/день. Длительность лечения составляет 3–6 месяцев. Побочные эффекты включают: нарушение менструального цикла, кровянистые выделения из влагалища, приливы, тошноту. В связи с тем, что тамоксифен может стимулировать овуляцию, необходимы барьерные методы контрацепции. Побочные эффекты длительного применения тамоксифена у пременопаузальных женщин не известны. Тамоксифен не применяется для лечения циклической мастопатии.

Наиболее эффективно лечение мастодинии — предменструального отека молочной железы у молодых женщин. Терапию проводят одновременно с лечением предменструального синдрома, часто сопутствующего мастодинии. Используют антипростагландиновые препараты, диуретические средства, ограничивают жидкость. При сильной боли и нагрубании молочных желез эффективны норколут, прегнин или парлодел в передменструальном периоде в дозах, указанных выше.

Скачано с библиотеки MedWedi.ru

Глава 10. Трофобластическая болезнь

Трофобластическая болезнь включает ряд заболеваний — пузырный занос, инвазивный (деструирующий) занос, злокачественный занос, хорионкарциному (хорионэпителиому), а также трофобластическую опухоль плацентарного места.

Трофобластическая болезнь в 30–40 раз чаще встречается в странах Востока, что связано с нарушением иммунного статуса у женщин с большим количеством беременностей и коротким интервалом между ними.

Пузырный занос — своеобразное изменение ворсинчатой оболочки, в основе которого лежит перерождение ворсин хориона. При этом заболевании происходит резкий отек стромы ворсинок, а сами ворсинки разрастаются и превращаются в пузырьки. В результате огромного разрастания ворсин размеры матки значительно увеличиваются.

Пузырный занос имеет две разновидности: полный и частичный. При полном пузырном заносе поражены все ворсины. Чаще это происходит в ранних стадиях беременности, при этом эмбрион погибает и рассасывается. Частичный пузырный занос характеризуется наличием плода или его частей наряду с неповрежденными ворсинами. Частичный пузырный занос, как правило, возникает после 3 мес беременности, изгнание его происходит чаще на 4–5-м мес.

При пузырном заносе нередко наблюдаются двусторонние лютеиновые кисты яичников. Со 2-го мес беременности появляются кровотечения, часто профузного характера. Обнаружение пузырьков в выделениях крови из половых путей, резкое повышение содержания гонадотропинов в крови и моче, данные УЗИ позволяют поставить правильный диагноз.

При **инвазивном (деструирующем) пузырном заносе** происходит глубокое внедрение ворсин хориона в мышечную стенку матки, разрушение тканей. Нередко наблюдается перфорация матки вследствие прорастания ворсинами ее стенки с возникновением сильнейшего кровотечения. При данной форме пузырного заноса наблюдается метастазирование во влагалище и параметральную клетчатку, что позволяет относить деструирующий пузырный занос к злокачественным новообразованиям.

Трофобластическая опухоль на месте плаценты возникает из трофобласта плацентарного ложа и состоит преимущественно из клеток цитотрофобласта, бывает низкой и высокой степени злокачественности.

Хорионкарцинома (хорионэпителиома) — злокачественная опухоль, которая развивается из элементов трофобласта, синцития ворсин хориона и очень редко — из смешанных опухолей эмбрионального происхождения (тератогенная хорионкарцинома). Хорионкарцинома наблюдается у 2,3% больных, страдающих злокачественными заболеваниями женских половых органов, и обнаруживается преимущественно у женщин репродуктивного возраста, хотя встречается и в постменопаузе (через 15–20 лет после имевшей место беременности).

Этиология хорионкарциномы до настоящего времени не установлена. Наиболее часто хорионкарцинома наблюдается после пузырного заноса (38–50%), аборта (40%), родов (15–25%), реже — после эктопической беременности (3–4%). Частота малигнизации пузырного заноса составляет 5%. Важными факторами в ее развитии являются — подавление трансплацентарного иммунитета, усиление иммунобиологической толерантности к трофобласту.

Выделяют первичную и вторичную хорионкарциному. Первичная хорионкарцинома является чаще опухолью, развивающейся из зародышевых клеток яичников (герминогенная опухоль), наблюдается у девочек, не достигших половой зрелости, а также у небеременевших женщин, как компонент тератобластомы. Вторичная хорионкарцинома происходит из трофобласта плодного яйца, который превратился в автономное образование и приобрел повышенные инвазивные свойства. Риск развития хорионкарциномы в 1000 раз выше после пузырного заноса, чем после нормальной беременности. Наиболее неблагоприятное течение хорионкарциномы отмечено в случаях развития опухоли во время беременности и сразу после родов с коротким латентным периодом.

Скачано с сайта MedWedi.ru

Наиболее часто хорионкарцинома возникает в матке, значительно реже — во влагалище, трубах, яичниках и других органах.

Клиническая классификация хорионкарциномы (FIGO, 1992)

I стадия — поражение ограничено маткой, метастазов не имеется.

II стадия — поражение распространяется за пределы матки, но ограничено половыми органами.

III стадия — метастазирование в легкие.

IV стадия — метастатическое поражение других органов.

Хорионкарцинома матки возникает в месте внедрения плодного яйца в эндометрий. Макроскопически опухоль бывает в виде узелков синюшного цвета (4–5 см) мягкой консистенции либо в виде диффузных разрастаний, инфильтрирующих стенку эндометрия до серозного покрова матки. Рост опухоли может происходить в направлении полости матки или брюшной полости. Микроскопически хорионкарцинома имеет 3 гистотипа: синцитиальный, цитотрофобластический и смешанный. Характерны инвазия хориального эпителия, обширные поля некрозов и кровоизлияний, обособленные скопления клеток Лангханса.

Клинически хорионкарцинома характеризуется кровотечением, увеличением матки, высоким содержанием трофобластических гормонов, ранним метастазированием. Основной особенностью хорионкарциномы является ее связь с предшествующей беременностью, так как опухоль развивается из элементов плодного яйца (за исключением хорионкарциномы тератогенного происхождения). Хорионкарциноме обычно предшествуют пузырный занос или аборты и, реже, роды.

Возникает опухоль преимущественно у повторнобеременных и выявляется в первые три месяца после прерывания или окончания беременности. Однако период между беременностью и развитием опухоли может быть длительным и исчисляться годами.

Кровотечения встречаются во 80% хорионкарциномы и возникают из опухоли в матке (при субмукозной локализации) или из метастазов во влагалище. Кровотечения могут носить профузный характер. Характерно, что выскабливание матки, часто повторное, не дает желаемого результата, и кровотечение продолжается. Кроме наружного, может возникать и внутрибрюшное кровотечение, обусловленное прорастанием опухолью стенки матки.

Увеличение матки зависит от размеров опухоли и ее генеза (непосредственно после родов, пузырного заноса и т. д.).

Важным признаком хорионкарциномы являются бели, которые в начале заболевания имеют серозный, а позднее приобретают гнойный характер со зловонным гнилостным запахом в связи с некрозом и распадом опухоли.

Боли чаще появляются при распространенной форме заболевания.

Рецидивы кровотечений и интоксикация приводят к выраженной анемии, не поддающейся лечению. Распад и некроз опухоли вызывают лихорадки и ознобы. Обращает на себя внимание нагрубание молочных желез и выделение молозива из сосков.

Диагностика хорионкарциномы основывается на клинических, лучевых, гистологических и гормональных методах исследования. Клинически имеют большое значение анамнез (связь с предыдущей беременностью, пузырным заносом, ациклические кровотечения и бели) и объективные данные (увеличение матки, наличие синюшных узлов во влагалище). Важным диагностическим признаком является повышенное содержание хорионического гонадотропина (ХГ) в моче (реакция положительная с разведенной мочой), сыворотке крови, выявляемые биологическими и радиоиммунологическими методами. Определение в сыворотке крови трофобластического γ-глобулина (ТБГ) имеет значение при низких показателях ХГ для раннего выявления потенциально прогрессирующих форм трофобластической опухоли.

Применение иммунологических методов исследования снизило частоту гормонально-негативных форм с 20 до 2%. Поэтому биологические методы исследования (реакция Ашгейма-Цондека, Фридмана, Галли-Майнини) в настоящее время практически не применяются.

Гормональная диагностика используется для ранней первичной диагностики хорионкарциномы, контроля за эффективностью проводимой химиотерапии, а также определения сроков диспансерного наблюдения больных. Возможно применение цитологического исследования выделений из матки, мокроты, отпечатков с поверхности метастатических очагов вульвы, влагалища и шейки матки.

Скачано с сайта MedWedi.ru

При гистологическом исследовании соскоба эндометрия обнаруживают атипичные клетки цито- и синцитиотрофобласта. При расположении узлов опухоли межмышечно в соскобе из матки клетки опухоли не определяются, что значительно затрудняет диагностику.

В диагностике хорионкарциномы вульвы и влагалища важное место занимает гистологическое исследование биоптатов из этих участков.

Лучевая диагностика включает УЗИ, допплерометрию, ангиографию, магнитно-резонансную и рентгеновскую компьютерную томографию, которые могут быть использованы для диагностики пузырного заноса, хорионкарциномы, а также выявления метастазов в печени, почках, яичниках, контроля эффективности химиотерапии. В случаях развития хорионкарциномы после пузырного заноса характерным является выявление текалютеиновых кист. Гистерографическое исследование в настоящее время не получило распространения в связи с недостаточной его специфичностью и опасностью диссимиации. Определенную диагностическую ценность представляет ангиография, с помощью которой могут быть определены межмышечно расположенные узлы хорионкарциномы и метастазы. Рентгенография грудной клетки позволяет обнаружить метастазы в легких, то есть судить о степени распространенности заболевания и проводить контроль за эффективностью лечения.

Хорионкарциному нередко называют болезнью метастазов, которые возникают в основном гематогенным путем. В легких метастазы обнаруживаются у 60–80% больных, во влагалище — у 40%, в головном мозге — у 15–20%, в печени и почках — у 10–15%, желудочно-кишечном тракте и параметрии — у 5–6% больных. Следует помнить, что повторные выскабливания матки могут ускорить появление метастазов. Для диагностики метастазов применяют те же методы, что и для диагностики первичного очага (клинические, лучевые, гистологические, гормональные). Наличие метастазов уточняет диагноз и решает тактику ведения больного.

Хорионкарцинома маточной трубы — в основном метастатическая опухоль. Обычно метастазирование происходит из матки. Клиническая картина заболевания весьма сходна с разрывом беременной трубы. Только морфологическое исследование удаленной трубы позволяет установить правильный диагноз.

Хорионкарцинома влагалища первично встречается крайне редко и наиболее часто представляет метастаз из матки. Опухоль имеет вид темно-фиолетовых узлов, которые вскоре подвергаются некрозу и являются источником профузных кровотечений.

Хорионкарцинома яичника может быть как первичной, так и вторичной (метастаз из матки). Характерные симптомы отсутствуют. Диагноз может быть поставлен только при патоморфологическом исследовании удаленного препарата.

Лечение. Основным методом лечения трофобластической болезни является химиотерапевтический, который используется как самостоятельный или в комплексе с хирургической и лучевой терапией. Выбор режима химиотерапии осуществляется с учетом степени риска развития резистентности хорионкарциномы к лечению.

При низком риске развития резистентности опухоли к химиотерапии (отсутствие метастазов, величина опухоли менее 3 см, низкий уровень ХГ, продолжительность заболевания менее 4 мес) проводится монохимиотерапия метотрексатом внутримышечно или внутривенно, прерывистыми курсами, разовая доза 50 мг (на курс лечения 400 мг) или дактиномицином внутривенно 10 мкг/кг массы тела ежедневно в течение 5 дней, курсы повторяются каждые 2 нед. Эффективность лечения от 70 до 100%.

При высоком риске развития резистентности опухоли к химиотерапии (наличие метастазов, величина опухоли более 3 см, высокий уровень ХГ, продолжительность заболевания более 4 мес) применяется комбинированная полихимиотерапия по различным схемам: МАС (метотрексат, дактиномицин, хлорамбуцин); ЕМА-СО (этопозид, дактиномицин, метотрексат, винкристин, циклофосфан, лейковорил); PVB (цисплатин, винбластин, блеомицин). Химиотерапия проводится на фоне противорвотного лечения (навобан, зофран, китрил). В процессе проведения химиотерапии необходимо исследовать уровень ХГ — 1 раз в нед, величину первичной опухоли — 1 раз в 4 нед, размеры и количество метастазов — 1 раз в 4 нед, клинические анализы крови и мочи — 1 раз в 3 дня, биохимические показатели крови — еженедельно.

Хирургическое лечение хорионкарциномы проводится в ургентном порядке в случаях профузного наружного или внутрибрюшного кровотечения, болях (угроза перфорации

Скачано с сайта MedWed.ru

матки), явлениях острого живота при перфорации матки, перекруте ножки текалютеиновой кисты или разрыве ее капсулы. Плановая операция проводится при резистентности опухоли к химиопрепаратам, в случае больших размеров матки (более 12–13-недельной беременности). Объем операции — экстирпация матки с удалением маточных труб. После операции обязательна химиотерапия.

Лучевая терапия используется при плохой переносимости химиопрепаратов, при неполной ремиосии в результате операции и химиотерапии. Диспансеризация больных хорионкарциномой проводится в течение 5 лет и включает ведение меноррамы, контрацепцию в течение 2 лет. Общий осмотр с осмотром молочных желез, гинекологическое исследование, систематическое определение ХГ в моче и сыворотке крови ежемесячно на первом году, один раз в 3 мес на втором году, один раз в 4 мес на третьем году и 2 раза в год на 4 и 5 году.

Ранняя диагностика и современное лечение делают прогиоз более благоприятным.

Профилактика заключается в диспансерном наблюдении больных после пузырного заноса в течение 4 лет (ведение меноррамы, систематическое определение уровня ХГ, УЗИ органов малого таза, рентгенография легких).

Глава 11. Аномалии развития женских половых органов и нарушение половой дифференцировки

Аномалии развития половых органов — это врожденные нарушения анатомического строения гениталий в виде незавершенного органогенеза, отклонения величины, формы, пропорций, симметрии, топографии, а также наличие образований, не свойственных женскому организму в постнатальном периоде. Частота аномалий половых органов встречается у 0,5–0,9% женщин, составляет 2,7% гинекологических больных и достигает 4% от числа пороков развития. Несмотря на небольшой процент больных с аномалиями развития в популяции, абсолютное их число значительно, и в последние годы наблюдается рост данной патологии. Эти пороки не только вызывают нарушения репродуктивной функции, но являются причиной страданий женщины, приводят к ухудшению качества жизни, возникновению семейных и социальных проблем.

Причины, вызывающие развитие аномалий половых органов, могут быть эндогенными, экзогенными, наследственными, мультифакторными. Пороки развития возникают в процессе эмбриогенеза под влиянием повреждающих факторов, к которым относят заболевания матери (инфекционные, эндокринные), интоксикации (алкоголь, наркотики, химические вещества), радиацию, осложнения беременности и родов. Наследственные факторы выражаются в виде хромосомных и генных мутаций (хромосомные аберрации, мозаицизм, перицентрическая инверсия хромосом и др). Велика роль средовых факторов (стрессовые ситуации, психотравмы во время военных действий, длительные голодания) в периоде эмбриогенеза, которые также способствуют развитию аномалий половых органов.

Патогенез аномалий развития женских половых органов связан с нарушением слияния парамезонефральных

Скачано с сайта MedWedi.ru

(мюллеровых) протоков, их реканализации, отклонением в формировании урогенитального синуса, а также патологией органогенеза гонад, которое зависит от особенностей развития срединной почки (вольфова тела) и от своевременности миграции гоноцитов в эмбриональную закладку гонады.

В 40–55% случаев нарушения развития половых органов сочетаются с другими аномалиями, чаще всего с пороками мочевыделительной системы, что обусловлено общностью эмбриональных зачатков. Описаны сочетания врожденных аномалий женских половых органов с заболеваниями мышечной и костной систем (10–12%), желудочно-кишечного тракта (заращение ануса встречается у 12% больных), аномалиями сердца, ушей и глаз (6%), не редкость — сопутствующий эндометриоз.

Характеризуя различные виды аномалий половых органов, пользуются следующей терминологией: отсутствие органа (агенезия), отсутствие части органа (аплазия), недоразвитие органа (атрезия), нарушение проходимости, заращение определенного отдела женского полового аппарата (гинатрезия), несовершенное образование органа (гипоплазия), отсутствие срастания или закрытия частей органа (дизрафия), умножение частей или числа органов (мультипликация), развитие органов или тканей в тех местах, где они в норме отсутствуют (гетеротопия или эктопия).

Аномалии девственной плевы и вульвы. При нормальном развитии девственная плева (hymen) имеет отверстие для оттока менструальной крови.

Атрезия (заращение) девственной плевы (atresia hymenis) является одним из частых проявлений врожденных пороков развития или может формироваться в раннем детстве в результате местного воспалительного процесса. Данная патология выявляется с наступлением периода полового созревания. Во время менструаций кровь, не получая естественного оттока, постепенно заполняет влагалище (haematocolpos), матку (haematometra) и маточные трубы (haematosalpinx). В брюшную полость кровь чаще всего не проникает, так как фимбриальные концы труб обычно облитерированы. Клинические проявления этого заболевания характеризуются появлением в пубертатном возрасте периодически возникающей боли внизу живота (molimena menstrualia) при отсутствии менструаций (ложная аменорея). Нередко возникает опасность инфицирования скопившейся крови. При осмотре наружных половых органов хорошо видно выпячивание растянутой девственной плевы сине-багрового цвета, отсутствие в ней отверстия. При ректоабдоминальном исследовании обнаруживается опухолевидное образование эластической консистенции в области влагалища, на вершине которого располагается небольшое плотное тело (матка). В случае затруднений в диагнозе применяют ультразвуковое исследование. Хирургическое лечение данного порока сводится к обеспечению оттока скопившейся менструальной крови путем крестообразного рассечения девственной плевы. Края разреза ушивают узловатыми кетгутовыми швами.

Пороки развития наружных половых органов встречаются в виде гермафродитизма, врожденного адреногенитального синдрома.

Гермафродитизм (hermaphroditismus — двуполость, Гермес и Афродита в одном лице) — наличие у одного индивидуума мужских и женских половых желез. К истинным гермафродитам относятся лица, имеющие две функционирующие железы обоих полов, что встречается крайне редко, или имеющие сочетание в одной половой железе элементов яичника и яичка (овотестис). Ложными гермафродитами (псевдогермафродитизм) считаются лица, имеющие половые железы одного пола, а наружные половые органы и вторичные половые признаки — противоположного. В связи с тем, что пол определяется исключительно строением половых желез, псевдогермафродитизм делится на мужской и женский. Мужской ложный гермафродитизм – случаи, когда половая железа — мужская, а строение наружных половых органов приближается к женскому. При женском ложном гермафродитизме внутренние половые органы (яичники, матка, влагалище) сформированы правильно, а наружные половые органы имеют следующее строение: увеличенный клитор напоминает мужской половой член, большие половые губы образуют подобие мошонки и др. Женский псевдогермафродитизм наблюдается при врожденном адреногенитальном синдроме, а также в случаях, если во время беременности мать получала большие дозы андрогенов или прогестерона. Кроме терапии глюкокортикоидами больные, нуждаются в хирургической коррекции нарушенных половых органов, ампутации клитора и рассечении урогенитального синуса. Женский

Скачано с сайта MedWedi.ru

псевдогермафродитизм могут вызвать вирилизирующие опухоли надпочечников и яичников. Лечение хирургическое — удаление опухолей.

Пороки развития наружных половых органов могут сочетаться с пороками развития мочеиспускательного канала и прямой кишки.

Практический интерес представляют также деформации вульвы, вызванные гипо- и эписпадией, эктопией во влагалище или в преддверие влагалища просвета прямой кишки (anus vestibularis). В таких случаях у новорожденных девочек происходит выделение кала через влагалище, так как нередко имеет место атрезия ануса. Это состояние возникает при преждевременной остановке развития урогенитальной складки, которая в норме отделяет клоаку на 7-й неделе развития эмбриона и позднее трансформируется в промежность. Коррекция таких аномалий проводится детскими хирургами (рис. 43).

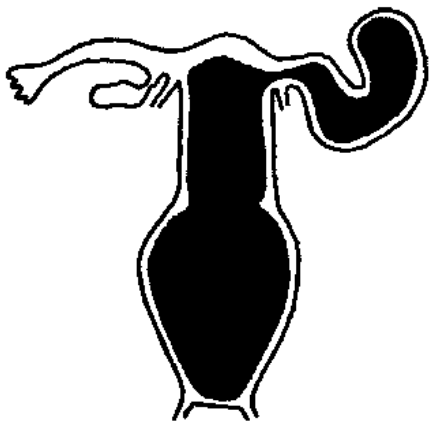

Рис. 48. Гематокольпос, гематометра, гематосальпинкс при атрезии девственной плевы (схема)

Аномалии развития влагалища разнообразны. Они могут быть изолированными или сочетаться с дефектами развития матки. Вариабельность аномалий развития влагалища связана с тем, что оно формируется из разных эмбриональных зачатков: верхняя его треть — из слившихся мюллеровых протоков, а нижние две трети — из урогенитального синуса. Аномалии развития влагалища чаще всего встречаются в виде агенезии, аплазии и атрезии данного органа.

Атрезия влагалища — полное или частичное заращение влагалища в верхнем, среднем или нижнем отделах различной протяженности. Они возникают при сформировавшихся мюллеровых протоках, которые не слились с эктодермальным урогенитальным синусом.

Клинически проявляется периодическими болями внизу живота, отсутствием менструаций. Кровь скапливается

выше места атрезии, постепенно заполняя полость матки (гематометра).

Диагноз устанавливается с помощью ректального и ультразвукового исследования, зондирования влагалища, с помощью которого определяется уровень атрезии.

Лечение оперативное. При атрезии нижней трети влагалища расслаивают ткани в области входа во влагалище, рассекают нижний купол влагалища и подшивают его слизистую оболочку ко входу во влагалище.

Если атрезия располагается в средней трети влагалища, то рассекают ткани между нижней и верхней третью влагалища и затем сшивают слизистую оболочку этих участков.

При атрезии верхней трети влагалища, когда отсутствуют влагалищные своды и шейка матки располагается в клетчатке малого таза, наблюдается наибольшее количество отрицательных результатов оперативного вмешательства. Операция является эффективной, если опорожнить гематометру удается через канал шейки матки, а затем вшить ее в верхний купол влагалища.

Иногда влагалище имеет перегородку. Продольные влагалищные перегородки возникают при неполном слиянии мюллеровых протоков. Перегородки, достигающие входа во влагалище, обычно сочетаются с аномалиями развития матки (удвоение матки). В некоторых случаях происходит атрезия одной стороны влагалища и менархе сопровождается развитием гематокольпоса, гематометры, требующих хирургического рассечения или резекции перегородки. В большинстве случаев перегородки во влагалище бессимптомны. Рассекают перегородку в том случае, когда она мешает половой жизни или родовому процессу.

Поперечные перегородки влагалища возникают в результате неполного слияния мюллеровых протоков с урогенитальным синусом. Такие перегородки могут быть полными или неполными, циркулярными или серповидными. Обычно они локализуются в верхнем и среднем отделах влагалища.

Высокие перегородки иногда ошибочно принимают за аплазию влагалища. Низко расположенные перегородки могут напоминать заращенную девственную плеву. Перегородку следует удалять при достижении девочкой возраста менархе в связи с опасностью развития гематокольпоса и гематометры.

Скачано с портала MedWedi.ru

Первичное полное отсутствие влагалища (агенезия) возникает вследствие отсутствия или незавершенного развития мюллеровых протоков.

Полная агенезия влагалища наблюдается чаще всего у больных с синдромом Майера-Рокитанского-Кюстера-Хаузера. Данные пациентки по хромосомному набору — женщины. Они имеют рудиментарный зачаток матки, гипоплазированные маточные трубы и нормальные яичники.

Аплазия алагалища — первичное отсутствие части влагалища обусловлено прекращением канализации формирующейся влагалищной трубки. Клиническая картина определяется аменореей и невозможностью половой жизни. Диагноз устанавливают на основании данных анамнеза, гинекологического исследования. Из дополнительных методов можно использовать лапароскопию, компьютерную или ЯМР-томографию. Лечение хирургическое. Время проведения операции определяют индивидуально. У больных с наличием функционирующей матки для сохранения фертильности операцию надо проводить до развития гематосальпинкса. У больных с отсутствием матки операция направлена на создание влагалища для половой функции. Современные тенденции направлены на возможно более раннее проведение операции, до того как замужество не заставит решить этот вопрос незамедлительно.

Кольпопоэз — создание искусственного влагалища (от греч. colpos — влагалище, poesis — создавать). Предложен ряд методов создания искусственного влагалища от простого расщепления ректопузырного пространства до применения ауто- и гетеротрансплантатов. Первую операцию по поводу отсутствия влагалища произвел в 1810 г. G. Dupuytren, который сформировал ход между мочевым пузырем и прямой кишкой. Однако операции подобного рода оканчивались неудачей в связи с рубцеванием и полной облитерацией вновь созданного влагалища. Для предупреждения данного осложнения стали использовать аутотрансплактаты: лоскут кожи, взятый с бедра (Креде, К. Ф. Геннер, И. И. Грищенко) пересадка свободного лоскута по Тиршу с применением протезов и каркасов. К недостаткам метода относятся некроз и отторжение кожного лоскута, рост волос на пересаженной коже. Попытки использовать для эпителизации влагалища гетеротрансплантаты (стенку серозной кистомы яичника, плодные оболочки

(И. Д. Арист)) оказались неэффективными. Кольпопоэз с использованием кишечной трубки впервые был предложен В. Ф. Снегиревым (1892), который применил для этого дистальный отрезок прямой кишки, D. Baldwin (1904) использовал тонкую кишку, М. С. Александров (1932) и Е. Е. Гиговский (1949) детально разработали операцию кольпопоэза из сигмовидной кишки. Однако эти операции давали большое число осложнений и в настоящее время широко не применяются. Первая попытка использовать в качестве пластического материала тазовую брюшину принадлежит Д. О. Отту, впоследствии этот метод использовали М. И. Ксидо, И. Д. Арист, С. Н. Давыдов, В. И. Грищенко.

Техника операции создания искусственного влагалища из брюшины малого таза при синдроме Рокитанского — Кюстера. Первый этап — создание канала между мочевым пузырем и прямой кишкой. Второй этап — лапаротомия, при котором в малом тазу обнаруживается фиброзно-мышечный тяж с булавовидными утолщениями на концах, которые являются рудиментами матки. От них отходят круглые связки, маточные трубы, собственные связки яичников. Яичники, как правило, хорошо развиты. Центр рудимента матки прошивают и отводят кпереди. В области прямокишечно-маточного углубления в поперечном направлении вскрывают брюшину. На передний, задний и боковые участки брюшины накладывают четыре кетгутовые лигатуры, потягивая за которые, ассистент подводит брюшину ко входу во влагалище. Края брюшины подшивают к слизистой оболочке входа во влагалище. Третий этап заключается в создании купола влагалища. Для этого используют рудимент матки с булавовидными телами, брюшину связочного аппарата, переднюю поверхность прямой кишки.

Возможно применение одноэтапного кольпопоэза, когда обнаженную промежностным доступом тазовую брюшину низводят и подшивают к области входа во влагалище. Купол влагалища создают из рудимента матки. Операция требует большого опыта и мастерства хирурга.

Известны другие способобы кольпопоэза: вульвовагинопластика по Вильямсу, кольпопоэз с использованием ткани малых половых губ.

В последние годы производят выстилку ложа влагалища аллопластическими материалами (сетка из капрона, лавсана, тефлона и т. д.).

Скачано с портала MedWedi.ru

В случаях, когда имеются противопоказания к хирургическому лечению, используют дилатационный метод Франка, бескровный метод кольпопозза, предложенный Б. Ф. Шерстневым. Специальным кольпоэлонгатором производится постепенное растяжение преддверия влагалища до достижения желаемого результата.

Аномалии развития матки. Частота врожденных пороков матки достигает 15% Они являются причиной бесплодия, альгодисменореи, самопроизвольного выкидыша, преждевременных родов, неправильных положений плода, дискоординации родовой деятельности, послеродовых кровотечений, внематочной беременности и др.

Пороки развития матки возникают вследствие нарушения процесса слияния, неправильного развития или неполной канализации мюллеровых протоков. При их неслиянии на всем протяжении образуются две матки, две шейки и два влагалища (uterus didelfus) (рис. 49), при этом оба половых аппарата разделены поперечной складкой брюшины, причем с каждой стороны имеется один яичник и одна маточная труба. Обе матки хорошо функционируют и с наступлением половой зрелости беременность в них может возникать поочередно. В других случаях может наблюдаться наличие двух маток и двух влагалищ, интимно связанных друг с другом на определенных участках (uterus duplex et vagina duplex) (рис. 50). Одна из маток нередко уступает другой по величине и в функциональном отношении, причем на стороне недоразвития может наблюдаться атрезия гимена или внутреннего маточного зева.

Двурогая матка является следствием неслияния тех частей мюллеровых каналов, за счет которых обычно образуется единая матка, причем влагалище развивается одно, общее. Наиболее резко выраженным вариантом двурогой матки является uterus bicornis bicollis (рис. 51), при котором имеется раздвоение шейки и тела матки. Раздельное тело матки при общей шейке называется uterus bicornis unicollis (рис. 52), оно образуется вследствие слияния мюллеровых протоков в области шейки матки.

Наименее выраженными вариантами двурогой матки является седловидная или дугообразная матка (uterus arcuatus), матка с полной или неполной перегородкой (uterus septus, subseptus)

Если оба мюллерова канала не слились и не имеют просвета, обе матки представляют собой два рудиментарных

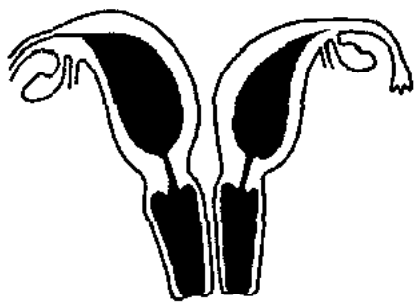

Рис. 49. Uterus didelfus (схема)

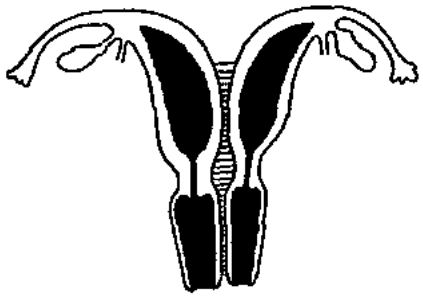

Рис. 50. Uterus duplex et vagina duplex (схема)

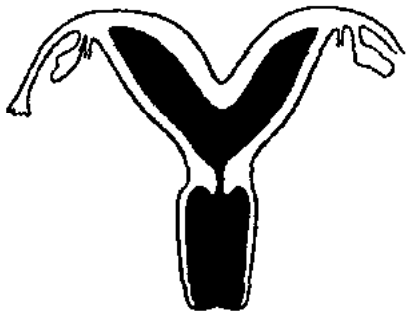

Рис. 51. Uterus bicornis bicollis (схема)

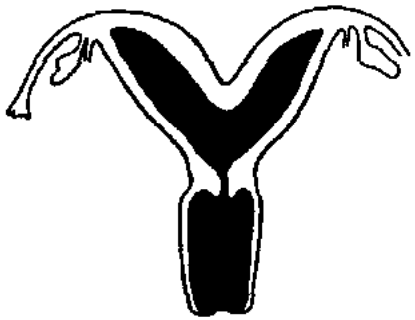

Рис. 52. Uterus bicornis unicollis (схема)

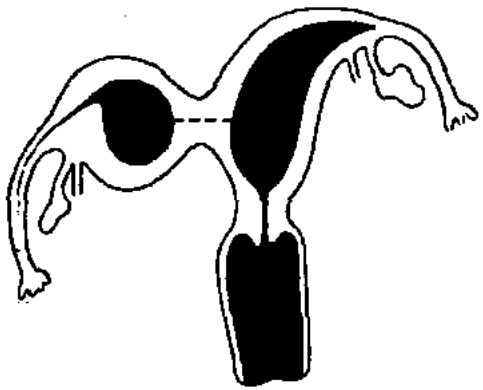

Рис. 53. Uterus bicornis с рудиментарным рогом (схема)

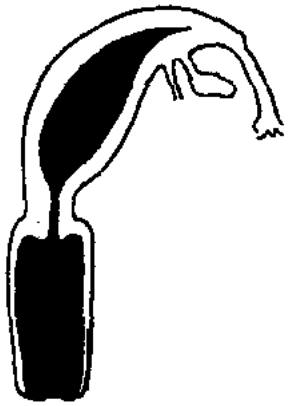

Рис. 54. Uterus unicornis (схема)

Скачано с сайта MedWedi.ru

рога солидного строения (uterus bicornis rudimentarius solidus) (рис. 53) — синдром Майера-Рокитанского-Кюстера-Мюллера-Хаузера.

Uterus unicornis (рис. 54) — редкая патология, возникающая при неполном развитии одного из парамезонефральных протоков. При данной аномалии, как правило, отсутствуют одна почка и один яичник. При значительном отставании в развитии одного из мюллеровых протоков образуется uterus unicornis с рудиментарным рогом. В зависимости от состояния рудиментарного рога различают однорогую матку с нефункционирующим рудиментом второго рога, однорогую матка с функционирующим рудиментарным рогом. Если рудиментарный рог имеет полость, то очень важно, сообщается ли она с полостью матки. Существование функционирующего рудиментарного рога сопровождается такими осложнениями, как полименорея, альгодисменорея, инфицирование. В рудиментарном роге может иметь место эктопическая беременность.

Описаны атрезии шейки матки, когда тело матки соединено с влагалищем лишь тонким тканевым тяжем, полностью лишенным просвета. Атрезия полости матки врожденного характера встречается крайне редко, чаще — это приобретенная патология в результате грубого выскабливания или прижигания эндометрия.

Клинически аномалии развития матки проявляются нарушением менструальной функции в виде аменореи или полименореи. Первичная аменорея — наиболее частый признак пороков развития половых органов. Во многих случаях аменорея носит ложный характер и связана с невозможностью оттока менструальной крови из-за атрезии или аплазии в любом участке половой системы, расположенном ниже внутреннего маточного зева. Значительно реже встречается вторичная аменорея. Другим частым симптомом служит появление в пубертатном периоде болей в животе, ежемесячно усиливающихся, иногда сопровождающихся потерей сознания. В таких случаях иногда предпринимается даже чревосечение. При пальпации живота иногда удается определить опухолевидное образование, располагающееся в его нижней части (гематометра), размеры которой бывают весьма значительными. Перитонеальные явления могут возникать при инфицировании гематометры либо при попадании в брюшную полость менструальной крови, что бывает при длительно существующей атрезии. Привычное невынашивание беременности, затруднения при половой жизни также свидетельствуют об аномалиях развития половых органов.

Диагностика аномалий половых органов нередко представляет большие сложности. Она основывается на данных анамнеза, клинической картины, детального гинекологического обследования и результатах дополнительных методов исследования, которые позволяют определить формы пороков развития не только половых, но и мочевых органов. Осмотр влагалища в зеркалах, зондирование влагалища и матки позволяют установить удвоение шейки матки, перегородку в матке и некоторые другие аномалии. Бимануальное и ректальное исследования помогают обнаружить удвоение матки, наличие рудиментарного рога, гематометры в виде большой эластичной безболезненной «опухоли». Иногда в малом тазу может находиться дистопированная почка. Гистеросальпингография, биконтрастная гинекография показаны при подозрении на двурогую матку, наличие перегородок в ней, а также при рудиментарном роге, если его просвет сообщается с полостью матки.

Ультразвуковое исследование, ЯМР и компьютерная томография имеют большое диагностическое значение при всех видах аномалий развития внутренних половых органов. Определенное значение в диагностике аномалий развития половых органов имеют эндоскопические методы исследования: гистероскопия, кульдоскопия, лапароскопия. Учитывая частоту сочетания пороков развития гениталий и мочевыводящих путей, необходимо выполнять экскреторную урографию в каждом случае аномалий развития половых органов.

Лечение. Различные формы удвоения матки и алагалища, если они не сопровождаются нарушением оттока менструальной крови, терапии не требуют. При таких видах патологии, как седловидная, однорогая матка, также не требуется никакого лечения. Однако знание вида аномалии развития необходимо в дальнейшем для правильного ведения беременности, родов и выполнения различных внутриматочных манипуляций.

При односторонней задержке оттока менструальной крови показано хирургическое лечение с максимальным иссечением перегородки замкнутого влаганища и удалени-

Скачано с сайта MedWed.ru

ем функционирующего рога матки. Хирургическое лечение при двурогой матке и при наличии в ее полости перегородки проводят по показаниям (самопроизвольные аборты). Перегородку матки можно разделить при гистероскопии путем рассечения ножницами, лазером, резектоскопом или электроиглой под лапароскопическим контролем во избежание перфорации матки. Гистероскопический подход более популярен, чем абдоминальная метропластика, так как является менее травматичным вмешательством и при последующих беременностях можно избежать кесарева сечения. При двурогой матке используют абдоминальный доступ, а метропластика делится на три этапа:

1. Вскрытие полости матки и иссечение перегородки.
2. Меры, предотвращающие развитие внутриматочных спаек. Дренирование полости матки.
3. Ушивание разреза на матке. Существующие методики различаются только способом вскрытия матки. Операция Штрассмана заключается во вскрытии матки поперечным разрезом в области дна от места прикрепления одной фаллопиевой трубы до другой с последующим соединение рогов в сагиттальном направлении.

Операция Джонса удобна для удаления перегородки, которую удаляют клиновидно через V-образный разрез в области дна матки.

Операция Томпкинса: сагиттальным разрезом, занимающим 2/3 передней и задней стенок матки, вскрывают полость матки, удаляют перегородку и соединяют обе половины двумя рядами швов. Непосредственно перед ушиванием в полость матки вводят петлю Липса или силиконовую трубку для предотвращения спаек. Внутриматочное средство удаляют через 3–6 мес.

Рог матки удаляют трансабдоминально так же, как удаляют миому на ножке.

При возникновении беременности в рудиментарном роге выполняют чревосечение и удаление рудиментарного рога.

Аномалии развития маточных труб. Практическое значение имеют следующие пороки развития маточных труб: чрезвычайно длинные маточные трубы, которые могут вовлекаться в грыжевой мешок при паховых грыжах; спиралеобразная форма маточных труб; врожденные облитерации труб или их маточных отверстий, а также их атрезии, клинически проявляющиеся бесплодием; удвоение труб, обычно сопровождающееся удвоением яичников; добавочные слепые ходы; добавочные отверстия, расположенные вблизи от брюшного отверстия трубы; врожденные дивертикулы труб.

Аномалии развития яичников. Известны следующие виды нарушения развития яичников: агонадизм истинный (аплазия яичников) и ложный (регрессивная форма); гипергонадизм истинный (гиперплазия) и ложный (фиброкистозные и поликистозные яичники); гипогонадизм первичный (гипоплазия яичников) и вторичный (атрофия); амбиогонадизм (односторонний и двусторонний). Причиной первичного гипогонадизма являются аномалии в хромосомах половых желез, вторичного — гонадотропная недостаточность гипофиза. Полное отсутствие яичниковой ткани встречается довольно редко. В таких случаях на месте гонад находят фиброзные тяжи. Указанная аномалия характерна для различных видов дисгенезий гонад (синдром Шерешевского-Тернера, чистая и смешанная формы дисгенезий гонад).

Полное отсутствие придатков бывает только у нежизнеспособных плодов, при этом отсутствуют мюллеровы протоки и зачатки почек. Одностороннее отсутствие придатков является большой редкостью, причем с этой же стороны отсутствует мюллеров проток и почка, имеется однорогая матка. Различают добавочные яичники, которые возникают путем отшнуровывания части зачатка яичника на ранних стадиях эмбрионального развития.

В случаях атрезии или агенезии влагалища при нормально сформированных внутренних гениталиях показана операция. Создаваемое искусственное влагалище не только обеспечивает возможность половой жизни, но и выполняет роль канала, ведущего к освобождению влагалищной части шейки матки.

Рудиментарный, или добавочный, рог матки удаляют во время чревосечения.

Инфантилизм

Половой инфантилизм, устанавливаемый в возрасте старше 15 лет, характеризуется недоразвитием (анатомическим и гистологическим) половых органов и гипофункцией яич-

Скачано с портала MedWedi.ru

ников. Если половой инфантилизм сочетается с общим, диагноз может быть поставлен в более раннем возрасте (13–14 лет). Общий инфантилизм характеризуется недостаточной выраженностью вторичных половых признаков (отставание от возрастной нормы на 1–3 года) и нарушением антропометрических показателей. Половой инфантилизм встречается у 4–16% обследованных девушек; у половины из них он сочетается с общим инфантилизмом.

Возникновению и развитию инфантилизма, помимо наследственных нарушений, осложненного течения внутриутробного развития, способствуют постнатальные факторы: гиповитаминоз, детские инфекции, тонзиллит, ревматизм, операции на яичниках.

Различают два варианта полового инфантилизма: I — сопровождающийся овариальной недостаточностью; II — не сопровождающийся гипофункцией яичников. Первый вариант встречается чаще. Он выражается в гипофункции яичников, неполноценных циклических изменениях эндометрия и сопровождается изменениями функции щитовидной железы. Кроме того, отмечается пониженная чувствительность яичников к гонадотропным гормонам, а органов-мишеней (матка, влагалище, молочные железы) — к стероидным гормонам, также имеет место избыточная продукция ФСГ при недостаточной выработке ЛГ.

Для инфантилизма характерно снижение сократительной способности матки, что связано с изменением эстрогенных рецепторов. Немаловажную роль играют наблюдаемые при инфантилизме нарушения иннервации, а также внутриорганной и тазовой гемодинамики.

Клиника. Инфантильная девочка обычно невысокого роста (или несколько выше среднего), тонкокостная. Обычно отмечаются общеравномерносуженный таз, поздние менархе, гипоменструальный синдром, нередко сочетающийся с альгодисменореей. При генитальном инфантилизме наблюдается несоответствие между пропорциональным телосложением и недоразвитием (иногда выраженным) половых органов.

Для определения выраженности полового инфантилизма большую роль играют размеры матки, находящейся в состоянии гипоплазии. Различают три степени недоразвития матки: рудиментарная (зародышевая) матка, инфантильная матка и гипопластическая матка.

Рудиментарная, или зародышевая, матка (uterus fetalis). Длина матки от 1 до 3 см, при этом большую часть составляет шейка. Данный вариант встречается крайне редко и ближе стоит к аномалиям развития половых органов, чем к недоразвитию. Наряду с резким уменьшением размеров матки у таких больных имеются гипоэстрогения и стойкая аменорея. В ряде случаев наблюдаются небольшие менструальноподобные выделения. Прогноз с точки зрения восстановления специфических функций женского организма неблагоприятный.

Инфантильная матка (uterus infantilis). Длина матки превышает 3 см. Соотношение между шейкой и телом матки составляет 3:1, т. е. такое же, как у девочки в препубертатном периоде. При бимануальном исследовании обычно обнаруживают гиперантефлексию матки, слабую выраженность сводов влагалища, высокое расположение яичников, длинные и извитые маточные трубы. Менструации редкие, болезненные. Для восстановления репродуктивной функции требуется длительная терапия.

Гипопластическая матка (uterus hypoplasticus). Длина матки достигает 6–7 см, соотношение между длиной шейки и тела матки правильное — 1:3. Гипопластическая матка возникает не только вследствие отрицательных влияний, имевших место в антенатальном периоде и в детстве, но и как результат перенесенных в пубертатном периоде местных воспалительных процессов. Данная патология может самостоятельно исчезнуть после начала половой жизни и возникновения беременности.

Диагностика, основывается на данных анамнеза, объективного исследования (с использованием антропометрии, составление морфограмм, зондирование матки, гистеросальпингография, определение костного возраста (в детской практике), лабораторные исследования и др). В анамнезе часто имеются указания на неблагоприятное течение антенатального периода, а также большое количество инфекционных и других заболеваний в детстве. Наиболее типичные жалобы — позднее появление менструаций, нарушение менструального цикла типа гипоменструального синдрома. Часто бывают болезненные менструации. При осмотре — отмечаются низкий (реже высокий) рост, недостаточно сформированная грудная клетка, недоразвитие молочных желез, суженный таз, скудное оволосение на лобке и в под-

Скачано с портала MedVedi.ru

мышечных впадинах. Малые половые губы выдаются вперед, клитор кажется несколько увеличенным из-за гипоплазии наружных половых органов. Во время бимануального исследования находят недоразвитую матку, находящуюся в гиперантефлексии.

При сочетании полового инфантилизма с общим недоразвитием в телосложении больной можно обнаружить некоторые интерсексуальные черты: увеличение окружности грудной клетки, уменьшение размеров таза (особенно наружной конъюгаты), отставание костного возраста от календарного.

Выработка гонадотропных гормонов (ФСГ и ЛГ) носит ациклический характер, в связи с чем снижается продукция половых стероидных гормонов. Уровень 17-кетостероидов соответствует возрастной норме. Содержание полового хроматина и кариотип у таких больных не изменены.

Среди современных методов исследования диагностическую ценность имеют гистеросальпингография, УЗИ, доплерометрия, МРТ, компьютерная томография. С их помощью можно определить состояние внутреннего зева (расширение), канала шейки матки (удлинение с выраженными пальмовидными складками) и маточных труб (длинные, извитые). Отставание костного возраста, определяемое с помощью рентгенографии кисти, от календарного достигает при инфантилизме 1–4 лет.

Дифференциальную диагностику инфантилизма половых органов проводят с ювинильным гипоталамическим синдромом, синдромом Штейна-Левенталя, дисгенезией гонад (чистая форма), врожденным эндометриозом. В табл. 6 приведены дифференциально-диагностические признаки этих состояний.

Терапия инфантилизма половых органов, за исключением случаев резкого недоразвития (зародышевая матка), обычно успешна. Лечение заключается в устранении причины отставания развития половых органов, создании «фона готовности», т. е. состояния повышенной чувствительности органов-мишеней к действию половых гормонов, подборе адекватной заместительной терапии на фоне 2–4-месячных курсов лечения витаминами (Е, С, B_6, B_1), применении АТФ. Приступая к гормональной терапии, необходимо убедиться в отсутствии аномальных гонад (ложный мужской гермафродитизм, тестикулярная феминизация) и

Таблица 6

Дифференциально-диагностические — признаки полового инфантилизма

Вид патологии	Состояние яичников	Выраженность вторичных половых признаков	Альгоменорея	Нейроэндокринные нарушения
Половой инфантилизм	Уменьшены	Не выражены	Характерна	Могут отсутствовать
Ювенильный гипоталамический синдром	Кистозноперерождение	Выражены	Может отсутствовать	Невротические реакции с вегетативными сосудистыми изменениями
Синдром Штейна-Левенталя	Увеличены	Гирсутизм. Хорошо выражены	Нехарактерна	Могут отсутствовать
Дисгенезия гонад (чистая форма)	Уменьшены	Не выражены	Нехарактерна	Могут отсутствовать
Врожденный эндометриоз	Без изменений	Выражены	Резко выражена, сопровождается рвотой, иногда даже симптомами острого живота	То же

Скачано с сайта MedVedi.ru

исключить гормонально-активные опухоли яичника. В течение 3–4 мес рекомендуется циклическое введение эстрогенов (микрофолин, эстрофем) и прогестерона (утражестан) в минимальных дозах. После курса гормонального лечения необходимо сделать перерыв на 3 мес. Следующий курс проводят только при недостаточном эффекте предыдущего.

Рекомендуется также проводить физиотерапию (электрофорез меди с 5-го по 13-й день цикла и цинка с 14-го по 24-й день), электрорефлексотерапию (акупунктура, электростимуляция шейки матки), лечебную гимнастику, бальнеотерапию. При легких степенях инфантилизма целесообразно применение парефина, озокерита и сульфидных вод. При более выраженных формах прибегают к бальнеотерапии (углекислые воды и др.). Широко применяются также грязелечение и гинекологический массаж.

Больные с общим и генитальным инфантилизмом должны находиться под диспансерным наблюдением и периодически получать заместительную терапию. Они должны быть включены в группу повышенного риска в отношении возможности развития опухолевых процессов половых органов.

В отношении реабилитации специфических функций женского организма при умеренно выраженных степенях инфентилизма прогноз благоприятный.

Нарушения полового развития

Пубертатный период — это когда в период полового созревания происходит превращение девочки в половозрелую женщину. В это время происходит активация функции половых желез, обусловливающая быстрое соматическое и половое развитие девочки.

К основным факторам, влияющим на физическое и половое развитие, относятся генотип, течение пренатального периода, гормональная регуляция, состояние вегетативной нервной системы, адекватное питание, качество сна, психоэмоциональное состояние, физическая активность, хронические заболевания, климат, экологическая обстановка.

Частота нарушений полового созревания — 30:1000.

Варианты нарушений полового созревания следующие: преждевременное половое развитие, гетеросексуальное половое развитие, отсутствие и задержка полового развития.

Для оценки полового развития используют определение морфотипа. Задержка полового развития характеризуется интерсексуальным и инфантильным морфотипами.

Преждевременным половым развитием называется появление вторичных половых признаков (или хотя бы одного из них) у девочки в возрасте до 8 лет. Различают следующие виды преждевременного полового развития: 1) истинное (или конституциональное), при котором не наблюдается патологических органических или функциональных изменений; 2) ложное, которое вызвано анатомическими или функциональными изменениями в одном или нескольких звеньях системы регуляции менструального цикла.

Половое созревание может быть изосексуальным, когда фенотип трансформируется по женскому типу, и гетеросексуальным, когда развитие происходит по мужскому типу.

Преждевременное половое развитие изосексуального типа. В возникновении преждевременного полового развития центрального происхождения важную роль играют перинатальная патология— асфиксия, родовая травма, а также инфекционно-токсические заболевания в раннем детском возрасте. Эти факторы, помимо непосредственного воздействия на диэнцефальную область, могут вызвать развитие хронического внутричерепного гипертензивного синдрома. В результате этого в гипоталамической области происходит преждевременное и гетерохронное созревание центров, регудирующих сложную систему нейроэндокринной регуляции менструального цикла. Наиболее часто встречается преждевременное половое созревание, в возникновении которого важная роль принадлежит генетическим факторам. Иногда эта форма патологии бывает связана с воспалительными процессами или развитием опухоли. Преждевременное половое развитие овариального происхождения может быть связано или с возникновением фолликулярной кисты (транзиторная форма преждевременного полового созревания), или с наличием гормонпродуцирующей опухоли яичника. Для преждевременного полового развития на почве фолликулярных кист характерно транзиторное преждевременное половое созревание, когда его признаки в течение 2–3 мес подвергаются обратному развитию. Гормонально-активные опухоли яичников могут явиться одной из причин развития преждевременного полового со-

Скачано с сайта MedWedi.ru

зревания. К ним следует отнести гранулезоклеточные опухоли, которые встречаются наиболее часто, а также тератомы. Иногда длительное экзогенное введение гормональных препаратов может быть причиной возникновения преждевременного полового созревания. Однако эти симптомы обычно быстро исчезают после отмены препаратов.

Преждевременное половое созревание центрального происхождения вследствие развития опухоли в гипоталамусе сочетается с выраженной неврологической симптоматикой: отставанием интеллекта, эмоциональной неустойчивостью, признаками нарушения функций диэнцефальных структур. Характерным симптомом такой патологии является церебральная гипертензия, что подтверждается на рентгенограммах наличием усиленного рисунка пальцевых вдавлений в костях свода и основания черепа.

Для преждевременного полового развития центрального генеза функционального характера типичны обменно-вегетативные изменения, присущие нарушениям функции диэнцефальной области: гипергидроз, акроцианоз, субфебрилитет, умеренное ожирение. Грубых неврологических симптомов, как и нарушений развития интеллекта, у этих детей не наблюдается.

Клиническая картина преждевременного полового созревания при гормонально-активных опухолях яичников отличается от церебральной формы тем, что вначале появляются нерегулярные кровянистые выделения из половых путей при незначительной выраженности вторичных половых признаков. Наружные и внутренние половые органы имеют черты эстрогенного влияния: цианотичность вульвы, выраженный симптом «зрачка», увеличение размеров матки. Продукция гонадотропинов повышена, в то время как концентрация эстрогенов в крови и моче находится на высоком уровне. В случаях преждевременного полового созревания, обусловленного гормонально-активными опухолями яичников, не отмечается такого ускорения соматического развития, как при заболевании центрального генеза. Костный возраст, рост и масса тела девочек находятся в соответствии с календарным возрастом вследствие кратковременного эстрогенного влияния при развитии опухоли.

В процессе выявления генеза преждевременного полового созревания следует установить, лежат ли в основе этой патологии функциональные или органические нарушения. После этого надо определить локализацию патологического процесса.

При центральном генезе синдрома особое значение имеют указания в анамнезе на вирусные инфекции, токсоплазмоз и некоторые другие инфекционные заболевания, перенесенные матерью во время беременности. Большое значение следует придавать внутричерепной травме плода вследствие патологического течения родов. При характеристике периодов новорожденности и детства следует обратить внимание на перенесенные тяжелые заболевания. При центральном генезе преждевременного полового созревания существенную помощь в диагностике оказывают неврологическое обследование, обнаружение внутричерепной гипертензии, патологическая ЭЭГ (дизритмия, межполушарная асимметрия по частоте и амплитуде и др).

Во время гинекологического исследования девочек с яичниковой формой преждевременного полового созревания отмечают не соответствующую возрасту «сочность» вульвы, складчатость влагалища, состояние гиперэстрогении по тестам функциональной диагностики, увеличение размеров матки. Характерным является высокий уровень эстрогенов в плазме крови или моче при относительно невысоком содержании гонадотропинов.

Лечение основано на устранении патологии, вызвавшей преждевременное половое созревание и торможении процесса полового созревания. С этой целью применяют витамины, дегидратационную терапию, эндоназальный электрофорез витамина B_1 и новокаина, проводят санацию очагов локальной инфекции.

Профилактика преждевременного полового созревания центрального генеза заключается в борьбе с анте- и интранатальной патологией.

Для торможения процесса полового развития применяют препараты, подавляющие гонадотропную функцию гипофиза (комбинированные эстроген-гестагенные препараты, препараты эпифиза). Действие этих препаратов основано на механизмах отрицательной обратной связи по отношению к гипоталамусу. Однако синтетические эстроген-гестагенные препараты оказывают специфическое действие на гормонально-зависимые органы и ткани, поэтому применение их должно быть строго обосновано.

Скачано с сайта MedWedi.ru

При гормонально-активных опухолях яичников прибегают к операции. Объем ее определяется характером опухоли. При фолликулярных кистах небольшого размера хирургическое вмешательство не показано. Такая больная находится под систематическим наблюдением специалиста. Обычно в течение 2–3 мес симптомы преждевременного полового развития исчезают.

Преждевременное половое развитие гетеросексуального типа. В основе этой патологии лежит простая вирилизирующая форма врожденного адреногенитального синдрома, который представляет собой генетически обусловленное заболевание, связанное с недостаточностью ферментной системы 2,1-гидроксилазы в коре надпочечников (энзимопатия). Этот дефект приводит к недостатку образования кортизола и увеличению продукции АКТГ. Повышенная стимуляция этого гормона вызывает двустороннюю гипертрофию коры надпочечников и увеличение синтеза гормонов. Значительно возрастает продукция предшественников кортизола, в том числе андрогенов. Избыточная выработка андрогенов вызывает вирилизацию половых органов: увеличение клитора и появление урогенитального синуса. Чаще имеет место дефект фермента 2,1-гидроксилазы без потери солей (неосложненный адреногенитальный синдром), реже — с потерей солей (осложненный синдром).

Заболевание встречается у 1 на 5000 новорожденных и наследуется по аутосомно-рецессивному типу.

Врожденный адреногенитальный синдром может быть диагностирован уже у новорожденной девочки. Отмечаются гипертрофия клитора, гипоплазия половых губ, высокая промежность, наличие урогенитального синуса. Соматическое развитие детей с адреногенитальным синдромом характеризуется резко выраженным ускорением темпа роста в первое десятилетие жизни. К 12 годам скорость роста резко замедляется и прирост тела в 12–15 лет становится в 5 раз меньше, чем у здоровых девочек аналогичного возраста.

Телосложение девочек с адреногенитальным синдромом носит диспластический характер: узкий таз, широкие плечи, короткие конечности, трубчатые кости значительно массивнее, чем у здоровых девочек и даже взрослых женщин. Период полового созревания начинается рано (с 6–7 лет) и протекает по гетеросексуальному типу:

появляются мужские вторичные половые признаки (оволосение по мужскому типу, увеличение клитора, снижение тембра голоса, увеличение перстневидного хряща, возрастание мышечной силы). Молочные железы и менструальная функция отсутствуют. Рост матки при адреногенитальном синдроме в детстве и в период полового созревания происходит медленнее, чем у здоровых девочек. Это свидетельствует о том, что, несмотря на выраженную гиперандрогению, при адреногенитальном синдроме все же происходит рост и развитие внутренних половых органов за счет эстрогенов надпочечников. Выделение общих гонадотропинов и ЛГ в первое десятилетие жизни при врожденном адреногенитальном синдроме выше, чем в норме.

У девочек с адреногенитальным синдромом ускорение соматического развития протекает на фоне более ранней активизации функции церебральных структур, что можно объяснить действием андрогенов, уровень которых в организме при этом синдроме резко повышен. Наблюдается также ациклический характер гонадотропной функции, что типично для мужского типа половой дифференцировки гипоталамуса. Такая нарушенная гонадотропная функция делает невозможной циклическое созревание фолликулов и овуляцию.

У больных с адреногенитальным синдромом резко повышена экскреция 17-кетостероидов. При проведении пробы с преднизолоном или дексаметазоном экскреция их снижается вдвое и больше (проба положительная).

Простую вирилизирующую форму адреногенитального синдрома следует дифференцировать от других форм гермафродитизма и вирилизирующей опухоли коры надпочечника. Отличительной особенностью этого синдрома является наличие положительного полового хроматина, женского кариотипа (46XX), положительной пробы с преднизолоном.

Терапия простой вирилизирующей формы адреногенитального синдрома основана на способности введенных извне глюкокортикоидов нормализовать экскрецию АКТГ и синтез гормонов коры надпочечников с уменьшением продукции андрогенов. Назначают один из препаратов гормонов коры надпочечников: гидрокортизон, преднизолон или дексаметазон. Наиболее эффективно лечение, начатое до 17–10-летнего возраста.

Скачано с сайта MedWed.ru

На фоне лечения глюкокортикоидами вирилизация сменяется феминизацией. При этом заметно замедляется рост. Отмечаются раннее развитие молочных желез и раннее появление менструаций. Быструю феминизацию на фоне этой терапии можно объяснить повышением функциональной активности собственных яичников. Установлено, что с началом лечения увеличивается продукция яичниками стероидных гормонов, нормализуется гонадотропная функция гипофиза и наступает овуляция.

Нередко при врожденном адреногенитальном синдроме гормональную терапию сочетают с ампутацией гипертрофированного клитора, иссечением избыточно развитых половых губ и др. Ампутацию клитора следует производить непосредственно после установления диагноза независимо от возраста больной, так как эта операция оказывает благоприятное воздействие на ее психику. Формирование же входа во влагалище целесообразно производить не ранее 10–11 лет.

Задержка полового развития констатируется у 2–7% девочек. Отставание появления вторичных половых признаков, присущих популяции данного возраста и менархе, на два и более года называют задержкой полового развития, т. е. к задержке полового развития относят все наблюдения, когда к 13 годам не сформированы молочные железы, а к 15-летнему возрасту отсутствует менструальная функция и недоразвиты вторичные половые признаки. Таким образом, до 15 лет можно говорить о задержке полового развития, после этого возраста — о половом инфантилизме.

Центры гипоталамуса, отвечающие за половое и физическое развитие, располагаются вблизи друг от друга, поэтому задержка полового созревания нередко сопровождается задержкой соматического развития. Подобную взаимообусловленность отражают причины недостаточного физического развития: конституциональные, семейные, алиментарные, дефицит соматотропных, гонадотропных, половых гормонов, гипотиреоз, нарушения выработки глюкокортикоидов, сахарный диабет, ожирение, заболевание щитовидной железы.

При задержке полового развития констатируют отставание костного возраста от паспортного на 2–7 лет, остеопороз. Больные отмечают жалобы на цветовую слепоту, носовые кровотечения, дизурию, приливы, отсутствие интереса к

представителям противоположного пола. Для них характерен инфантильный и астенический кариотипы, гипотрофия вульвы, атрофический тип влагалищных мазков.

Различают две основные формы задержки полового развития — центрального и овариального генеза.

Задержка полового развития центрального генеза. Возникает в результате нарушения регулирующей функции гипоталамических структур (недостаточность секреции гонадотропинов — люлебирина, соматолиберина, тиролиберина и др.). Имеются указания на роль наследственного фактора в происхождении этой патологии, она может быть обусловлена частыми инфекционно-токсическими заболеваниями, а также результатом органического поражения передней доли гипофиза (опухоль гипофиза, синдром «пустого» турецкого седла).

Уровень поражения при различных формах задержки развития может отличаться. При гипоталамическом, гонадотропном гипогонадизме (гипогонадотропный евнухоидизм, синдром Каллмена) ряд дефектов связан с гипоталамической недостаточностью гонадотропин-релизинг гормонов и дефектом развития обонятельного центра мозга (аномалия). Гонадотропная недостаточность в таких случаях вторична. Сюда также относятся синдром Лоренса-Муна-Бидля и болезнь Хенда-Шюллера-Крисчена.

Синдром Лоренса-Муна-Бардета-Бидля является семейным заболеванием и обусловлен множественными дефектами гена. Ядра гипоталамуса подвергаются дегенеративным изменениям. Клинически это заболевание проявляется пигментным ретинитом, ожирением, умственной отсталостью, аномалиями развития кистей.

Лечение: диета с ограничением жиров и углеводов, ЛФК, гормональная терапия (тиреоидин, гонадотропные гормоны, циклическая терапия стероидными гормонами). Прогноз малоблагоприятен: улучшается половое развитие, но менструальный цикл не восстанавливается и умственная отсталость не исчезает.

Болезнь Хенда-Шюллера-Крисчена — наследуется по аутосомно-рецессивному типу, проявляется нанизмом, половым инфантилизмом, экзофтальмом, несахарным диабетом, увеличением лимфоузлов, тяжелыми изменениями костного скелета. В основе — заболевание головного мозга с поражением гипоталамо-гипофизарной системы.

Скачано с сайта MedWed.ru

Лечение: диета, лучевая терапия. Прогноз— малоблагоприятен.

Гипофизарный гипогонадотропный гипогонадизм (синдром «пустого» турецкого седла) — связан с нарушением кровообращения передней доли гипофиза или его врожденной гипоплазией, органической патологией, сдавлением опухолью.

Функциональная несостоятельность передней доли гипофиза (пангипопитуитаризм) приводит к выраженной задержке роста и полового развития, инфантилизму и первичной аменореи, связанных с недостаточностью продукции ЛГ, ФСГ, ТТГ.

При пангипопитуитаризме больные отличаются низким ростом, слабым развитием вторичных половых признаков, гипоплазией половых губ и матки, уменьшением размеров яичников. Кариотип — нормальный, женский, 46 XX. На рентгенограмме черепа — усиление пальцевых вдавлений на своде черепа.

Секреция ФСГ, ЛГ снижена, повышено содержание серотонина и мелатонина в крови. Уточнению диагноза способствуют данные УЗИ, неврологического, рентгенологического, гормонального, генетического обследования.

Для выявления функционального состояния яичников и гонадотропной функции гипофиза применяется проба с хориогонином (пергонал, предион), который обладает лютеинизирующей активностью и стимулирует функцию яичников. Пергонал вводят по 150 ЕД в сут в\м 3 дня. При центральной форме задержки полового развития проба с хориогонином положительна (появляется «феномен зрачка», увеличивается растяжимость шеечной слизи, увеличиваются размеры яичников, в них появляются фолликулы).

Для подтверждения центрального генеза задержки полового развития может быть проведена проба с гонадолиберином, который вводят однократно внутривенно в дозе 100 мкг с последующим определением концентрации ФСГ и ЛГ в сыворотке крови в течение 3 ч. Повышение концентрации гонадотропинов через 30–120 мин после введения препарата в 5 раз и более указывает на центральный генез заболевания. ЭЭГ указывает на функциональные нарушения диэнцефальных структур.

Терапия должна быть комплексной и проводится совместно с невропатологом и эндокринологом. Кроме воздействий, направленных на нормализацию функций диэнцефальной области (витаминотерапия, сбалансированное питание, соблюдение режима труда и отдыха), показана специфическая гормональная терапия: (гонадолиберином, гонадотропинами (префизон, пергонал), эстрогенами (эстрофем, микрофоллин). Введение эстрогенов оказывает стимулирующее воздействие не только на развитие половых органов и молочных желез, но и гипоталамуса. Кроме того, назначают негормональные анаболики (инозин, калия оротат), ферменты (абонин, панзинорм), витамины группы В,С, глютаминовую кислоту, актовегин, инстенон, флуоксетина гидрохлорид. При задержке полового развития, возникшей вследствие дефицита массы тела, гормональная терапия противопоказана. Лечение начинается с приема нейротропных препаратов, психотерапии, симптоматической и витаминотерапии, высококалорийного питания, применения ферментных препаратов.

Задержка полового развития яичникового генеза обусловлена резко выраженным снижением гормональной функции яичников при наличии гипергонадотропной активности гипофиза. Эта форма задержки полового развития может быть связана с хромосомной патологией (различные формы дисгенезии гонад) и может рассматриваться как функциональная недостаточность яичников.

Функциональную неполноценность яичников могут обусловить инфекционное поражение фолликулярного аппарата, изменение чувствительности рецепторов яичников к воздействию гонадотропинов вследствие нарушения их иннервации, дефицита ферментативных систем, участвующих в синтезе эстрогенов.

Клинически менструальная функция отсутствует. В телосложении отмечаются интерсексуальные черты: увеличение размеров окружности грудной клетки, уменьшение размеров таза, отставание костного возраста от календарного. Вторичные половые признаки значительно недоразвиты, особенно молочные железы. Отмечаются гипоплазия матки и уменьшение размеров яичников. При анализе тестов функциональной диагностики обращают внимание на выраженную степень гипоэстрогении. Выделение ФСГ и ЛГ превышает возрастную норму в $2–2^1/_2$ раза. Выделение гонадотропинов носит ациклический характер. Проба с хориогонином отрицательна. При ЭЭГ изменений биоэлектрической активности мозга не выявляется.

Скачано с сайта MedWed.ru

В табл. 7 приведены важнейшие дифференциально-диагностические признаки задержки полового развития центрального и яичникового генеза.

Если в результате обследования диагностируется овариальная форма задержки полового развития, то в первую очередь следует исключить дисгенезию гонад (генетическое обследование).

Лечение. При яичниковой форме задержки полового развития показано применение заместительной гормональной терапии (эстрогены и гестагены) в циклическом режиме.

Таблица 7

Дифференциально-диагностические признаки задержки полового развития центрального и яичникового генеза

Диагностический признак	Форма задержки полового развития	
	Центральная	Яичниковая
Менструации	Скудные, редкие	Отсутствуют
Состояние молочных желез	Умеренная гипоплазия	Значительная гипоплазия
Данные антропометрии		
Длина ног	Больше нормы	Меньше нормы
Размеры таза	Меньше нормы	» »
Состояние гениталий		
Матка	» »	» »
Яичники	Нормальной величины или меньше нормы	» »
Данные ЭЭГ	Функциональные нарушения диэнцефальных структур	Нарушения отсутствуют
Уровень эстрогенов	Снижен	Значительно снижен
ЛГ	Значительно снижен	Превышает возрастную норму в 2–2$^1/_2$ раза
ФСГ	» »	То же
Проба с хориогонином	Положительна	Отрицательна

6 Дисгенезия гонад

Дисгенезия гонад — это дефект развития половых желез, в основном обусловленный хромосомными нарушениями, приводящими к различным аномалиям развития женских половых органов.

Возникновение дисгенезии гонад может быть связано с врожденными хромосомными дефектами, с неблагоприятными воздействиями на организм плода (инфекция, интоксикация и др.) в критические периоды дифференцировки половых желез, влиянием ионизирующей радиацией.

Патогенез сводится к аутоиммунному запустеванию яичников плода.

Различают три формы дисгенезии гонад — типичную, «чистую» и смешанную.

Типичная форма дисгенезии гонад (синдром Шерешевского-Тернера). У этих больных при хромосомном анализе обнаруживается кариотип 45, X0. Диапазон хромосомных аномалий может быть очень велик: X0/XX, X0/XY, X0/XYY, X0/XXX и др. Разнообразие хромосомных аберраций не влияет на клиническую картину синдрома. Единственной клинической формой, связанной с определенным хромосомным набором, является синдром с маскулинизацией (X0/XY).

Клиника. При рождении у новорожденных отмечаются бочкообразная форма грудной клетки, короткая шея с очень широкими кожными складками («шея сфинкса»), низкая граница волос на затылке, высокое небо, неправильная форма ушных раковин, косоглазие, птоз. В раннем детском возрасте отмечаются эти же признаки.

В дальнейшем отмечается замедленный рост, часто наблюдается отставание умственного развития, отсутствует половое созревание. Часто выявляются пороки развития скелета; характерны множественность и распространенность изменений, выражающихся в нарушении структуры костей, множественных аномалиях развития. Рентгенологически обнаруживается остеопороз губчатых костей, таза, позвоночника, черепа, эпифизов и метафизов трубчатых костей, изменение формы тел позвонков, что является результатом неравномерного торможения роста. При синдроме Шерешевского-Тернера наблюдаются тяжелые пороки развития внутренних органов: почек, мочеточников, мочевого пузыря, стеноз перешейка аорты и др.

Скачано с сайта MedWedi.ru

В пубертатном периоде у больных не появляются вторичные половые признаки. Молочные железы практически отсутствуют, соски расположены широко. Половое и подмышечное оволосение недостаточное. Большие и малые половые губы, влагалище и матка недоразвиты. Слизистая оболочка влагалища тонкая, блестящая, вагинальные мазки имеют атрофическую картину. Слизистая оболочка тела матки находится в состоянии атрофии. Половой хроматин у большинства больных отсутствует.

Синдром Шерешевского-Тернера может сопровождаться маскулинизацией — гипертрофией клитора и ростом волос по мужскому типу. Кардинальным симптомом дисгенезии гонад является первичная аменорея. Отмечается повышение содержания гонадотропных гормонов, главным образом ФСГ. Это связано с тем, что при дисгенезии гонад в связи с отсутствием реакции «яичников» на гонадотропины возникает компенсаторное повышение секреции гонадотропинов. Количество 17-кетостероидов в суточной моче ниже нормы (5–6 мг).

При лапароскопии обнаруживаются гипопластичная матка и белесоватые лентовидные образования на месте гонад.

Лечение заключается в назначение эстрогенов (микрофоллин, прогинова, эстрофем, овестин) или комбинированных эстроген— гестогенных препаратов (минизистон, ионовлон) по 0,5 табл. в день в течение 21 дня. Затем переходят на циклическую гормональную терапию (микрофоллин 0,05 мг — 15 дней, дюфастон 10 мг — 6 дней). Кроме того, применяют анаболические стероиды (оксандрояон 0,05 мг/кг массы тела, лечение гормоном роста.

Чистая форма дисгенезии гонад (синдром Свайера, яичниковая агенезия). При хромосомном анализе выявляются кариотипы 46 XX или 46XY, причем клиническая картина не зависит от кариотипа. Причиной патологии могут быть генные и хромосомные мутации, а также различные неблагоприятные воздействия на организм матери в различные сроки беременности.

Клиника. Наиболее характерным клиническим проявлением чистой формы дисгенезии гонад является резко выраженный половой инфантилизм при отсутствии соматических аномалий развития. Больные нормального или высокого роста с женским фенотипом и резко выраженным половым инфантилизмом. Телосложение носит диспластический характер: у одних больных — интерсексуальное телосложение с увеличением окружности грудной клетки и умеренным уменьшением поперечных размеров таза, у других — евнухоидное с резким уменьшением поперечных размеров таза и увеличением длины ног. У всех больных отсутствуют или резко недоразвиты молочные железы, скудное оволосение в подмышечных областях и в области наружных половых органов, резко выраженное недоразвитие наружных половых органов и матки. Влагалищные мазки атрофического типа. При лапароскопии обнаруживается женский тип внутренних половых органов (имеются матка и маточные трубы). Однако вместо яичников находят длинные, тонкие белесоватые образования, по своему гистологическому строению сходные с таковыми при синдроме Шерешевского-Тернера. Фолликулы в этих рудиментарных гонадах отсутствуют.

При гормональном обследовании выявляют общее увеличение гонадотропинов (ЛГ, ФСГ), эстрогены практически отсутствуют.

Лечение. Применяется заместительная терапия половыми гормонами (микрофоллин — 20 дней, норколут — 6 дней) в течение 6 мес. Затем переходят на лечение эстроген-гестагенными препаратами. Оправдано применение препаратов, используемых в перименопаузальном периоде (прогинова, трисеквенс).

Смешанная форма дисгенезии гонад (тестикулярная, асимметричная дисгенезия). Для этой формы характерен хромосомный мозаицизм 45,X0, 46,XY. Имеется описание случаев с кариотипомX0,X0/XY,XX.

Клиника. При рождении обнаруживают необычное строение половых органов: увеличение клитора и широкий воронкообразный урогенитальный синус с глубоко расположенными отверстиями влагалища и уретры. В более позднем возрасте у таких больных отмечаются высокий рост, резкое недоразвитие молочных желез, гипертрофия клитора, выраженное оволосение наружных половых органов (нередко гипертрихоз), низкий тембр голоса. Соматические аномалии отсутствуют. При лапароскопии находят недоразвитую матку и маточные трубы (иногда с одной стороны). Одна из гонад рудиментарна и представляет собой белесоватый соединительнотканный тяж, другая — яичко с

Скачано с портала MedWedi.ru

различно выраженной гормональной активностью. Дисгенетическое яичко может находиться на месте яичника, в паховом канале или в рудиментарной мошонке.

При дисгенезии гонад **лечение** целесообразно начинать в возрасте 10–12 лет. Оно должно быть направлено на устранение диспропорционального соматического развития, уменьшение полового инфантилизма, восстановление нейропсихического статуса больной.

При выраженной задержке роста необходимо раннее его стимулирование. Для этого рекомендуются гормоны щитовидной железы (тиреоидин) и анаболические стероиды (метиландростендиол или неробол). Лечение указанными препаратами (с интервалами 2–3 мес) обычно продолжается до 13–14-летнего возраста. Затем назначают заместительную терапию половыми гормонами. Лечение эстрогенами следует начинать в возрасте 16–17 лет, так как слишком раннее применение эстрогенов у больных с низким ростом может вызвать преждевременное окостенение эпифизарных хрящей, что приведет к окончательной остановке роста.

На фоне приема эстрогенов для улучшения рецепции половых органов и молочных желез рекомендуется применение тиреоидина и фолиевой кислоты. Одновременно рекомендуются физиотерапевтические процедуры, усиливающие кровоснабжение органов малого таза, а также полноценное витаминизированное питание, правильное чередование физической и умственной нагрузок, рациональный отдых. При достижении полового созревания или появлении менструальноподобных реакций следует переходить на циклическую гормонотерапию (эстрогены в течение 12–14 дней, затем гестагены в течение 8 дней).

Дисгенезия гонад является показанием для длительного применения эстрогенов. Это в свою очередь может привести к развитию гиперпластических процессов в гормонально-зависимых органах — молочных железах, матке. Поэтому эстрогены следует вводить не более 5 лет. В дальнейшем вопрос о целесообразности лечения гормонами и его длительности решается индивидуально с учетом реакции органов-мишеней и нервно-психического состояния больного.

При смешанной форме дисгенезии гонад их следует удалять в возрасте 11–13 лет для профилактики развития

Скачано с портала MedWedi.ru

опухоли, а также ликвидации вирильного синдрома. Если при лапаротомии на месте гонады обнаруживается неправильной формы и неоднородной консистенции образование, то необходимо удалять и саму опухоль, и матку. Заместительную гормональную терапию можно начинать только после гонадэктомии.

Глава 12. Неправильные положения половых органов

Нормальным (типичным) положением половых органов считается положение у здоровой половозрелой небеременной и некормящей женщины, находящейся в вертикальном положении, при опорожненных мочевом пузыре и прямой кишке. В этих условиях матка располагается в центре малого таза, на одинаковом расстоянии от симфиза, крестца и боковых стенок малого таза. Дно матки не выходит за пределы плоскости входа в малый таз, а наружный зев находится на линии, соединяющей между собой седалищные ости (интерспинальная плоскость). Матка наклонена несколько кпереди, в связи с чем дно ее направлено к передней брюшной стенке (anteversio) и имеет изгиб между шейкой и телом, образующий открытый кпереди тупой угол (anteflexio). Влагалище располагается в полости малого таза, направляясь снаружи и спереди косо вверх и кзади к шейке матки. Придатки находятся сбоку и несколько кзади от матки. Нормальное положение женских половых органов обеспечивают следующие факторы:

1. Собственный тонус половых органов, зависящий от уровня половых гормонов и нормального функционирования всех систем организма.

2. Согласованная деятельность диафрагмы, брюшного пресса и мышц тазового дна, обеспечивающая нормальное внутрибрюшное давление.

3. Подвешивающий аппарат матки (круглые и широкие связки матки, собственные связки яичников).

4. Закрепляющий аппарат матки (крестцово-маточные, кардинальные, маточно-пузырные и пузырно-лобковые связки).

5. Поддерживающий аппарат: три этажа мышц и фасции тазового дна.

В детском возрасте матка располагается значительно выше, а в старческом (в связи с атрофией мышц тазового дна) — ниже, чем в репродуктивном периоде жизни женщины.

На положение матки и придатков могут влиять изменения внутрибрюшного давления, наполнение или опорожнение мочевого пузыря и кишечника. Значительное смещение матки происходит во время беременности. Характерным является то, что после прекращения действия этих факторов матка сравнительно быстро возвращается в свое первоначальное положение.

Неправильными положениями гениталий считаются отклонения от нормального положения в малом тазу, носящие стойкий характер, а также нарушения нормальных соотношений между отделами и слоями женских половых органов.

Причинами нарушений нормального расположения половых органов у женщин могут быть воспалительные процессы, опухоли, травмы, тяжелый физический труд, патологические роды и другие процессы (инфантилизм, астения, дистрофия).

Классификация неправильных положений женских половых органов.

1. Смещение всей матки в полости таза (dispositio):

а) по горизонтальной плоскости

Смещение кпереди (antepositio)

Смещение кзади (retropositio)

Смещение влево (sinistropositio)

Смещение вправо (dextropositio);

б) по вертикальной плоскости

Приподнятие матки (elevatio uteri)

Опущение матки (descensus uteri)

Выпадение матки (prolapsus uteri).

2. Смещение отделов и слоев матки по отношению друг к другу:

а) патологические наклонения матки кпереди (anteversio), кзади (retroversio), вправо (dextroversio), влево (sinistroversio);

б) перегиб матки кпереди (hyperanteflexio), кзади (retroflexio), вправо (lateroflexio dextra), влево (lateroflexio sinistra);

в) поворот матки;

Скачано с портала MedWedi.ru

г) перекручивание матки (torsio uteri);

д) выворот матки (inversio uteri).

Из перечисленных нарушений положения гениталий наиболее часто встречаются опущения и выпадения матки, гиперантефлексия и ретрофлексия матки (рис. 55). Самыми редкими вариантами аномалий положения являются поворот, перекручивание и выворот матки. Возможно сочетание различных изменений положения матки (ретроверзия и ретрофлексия; ретрофлексия и опущение матки и др.)

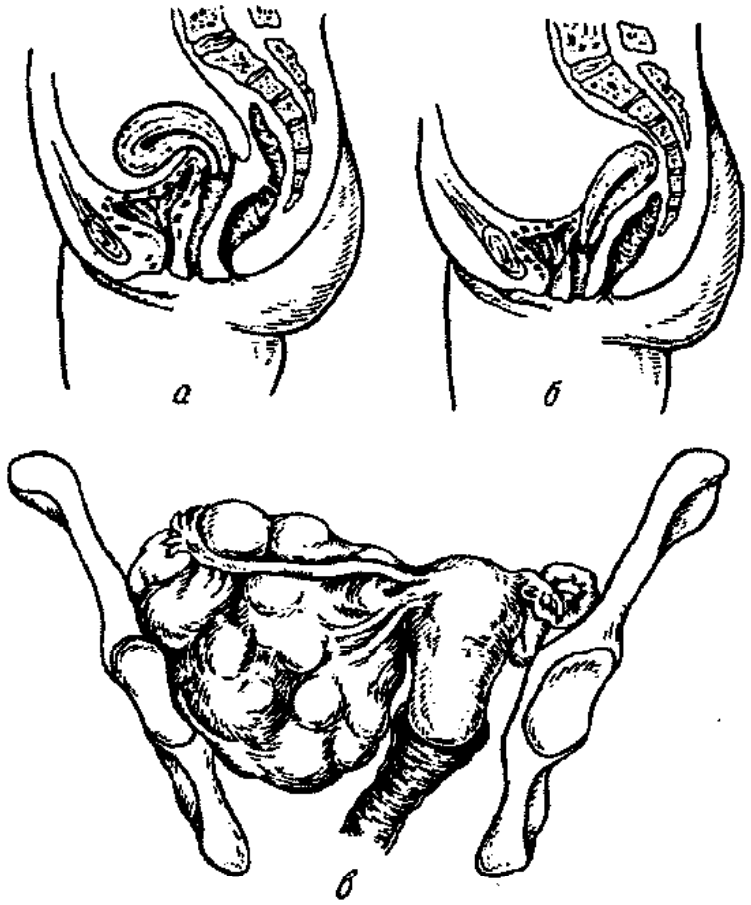

Рис. 55. Смещение матки:
а) кпереди; б) кзади;
в) влево (в связи с развитием опухоли яичника)

Скачано с портала MedWedi.ru

Смещения всей матки по горизонтальной плоскости, при которых сохраняется нормальный тупой угол между шейкой и телом, называются изменением позиции (positio). Различают смещение матки кпереди, кзади и в стороны (вправо и влево).

Антепозиция (antepositio) — смещение матки кпереди — наблюдается как физиологическое явление при переполненной прямой кишке. Встречается при опухолях или выпоте (кровь, гной), находящихся в прямокишечноматочном углублении.

Ретропозиция (retropositio) — смещение матки кзади — бывает при переполненном мочевом пузыре, воспалительных процессах, опухолях, расположенных кпереди от матки, возникает в результате тяжелых воспалительных процессов, которые ведут к подтягиванию матки к задней стенке таза.

Латеропозиция (lateropositio) — боковое смещение матки — вправо dextropositio и влево sinistropositio. Эти смещения матки чаще всего обусловлены наличием воспалительных инфильтратов в околоматочной клетчатке (матка смещается в противоположную сторону), опухолями придатков, спаечным процессом (матка смещается в сторону спаек).

Диагноз устанавливается при бимануальном исследовании.

Лечение заключается в устранении причины, вызвавшей диспозицию матки.

Смещение всей матки по вертикальной плоскости

Приподнятие матки (elevatio uteri) — смещение матки кверху, при котором ее дно располагается выше плоскости входа в малый таз, наружный зев шейки матки выше интерспинальной линии, при влагалищном исследовании — шейка достигается с трудом или не достигается вообще. Различают физиологическую и патологическую элевацию матки. К физиологической элевации относится приподнятие матки в детском возрасте, а также при одновременном переполнении мочевого пузыря и прямой кишки. Патологическая элевация обусловлена опухолями матки (рождающийся фиброид), влагалища, прямой кишки, наличием выпота в прямокишечноматочном углублении.

Диагноз устанавливается при бимануальном исследовании. Лечение направлено на устранение причин данной патологии.

Опущение матки (descensus uteri) и выпадение матки (prolapsus uteri) описаны далее в разделе «Смещение матки и влагалища книзу».

Патологическое наклонение (верзия) — состояние, когда тело матки смещается в одну сторону, а шейка матки — в другую. Связано это с тем, что крестцово-маточные и кардинальные связки фиксируют в основном шейку матки на уровне внутреннего зева. При возникновении давления или натяжения по горизонтальной плоскости в области тела матки (воспалительный процесс клетчатки малого таза, связочного аппарата, опухоли) оно часто смещается соответственно этому воздействию, а шейка, наоборот, оказывается смещенной в противоположном направлении.

Антеверзия (anteversio) — тело матки наклонено кпереди, а шейка матки — кзади. При нормальном положении всегда имеется небольшое наклонение матки кпереди. Более резкое наклонение тела матки кпереди, когда шейка своим наружным зевом обращена кзади и кверху, свидетельствует о патологической антеверзии.

Ретроверзия (retroversio) — тело матки наклонено кзади и книзу, а шейка матки — кпереди и кверху.

Декстроверзия (dextroversio) — тело матки наклонено вправо и кверху, а шейка матки — влево и книзу.

Синистроверзия (sinistroversio) — тело матки наклонено влево и кверху, а шейка матки вправо и книзу.

Перегиб тела матки относительно шейки. Патологическая антефлексия матки — гиперантефлексия (hyperanteflexio)— патологический перегиб матки кпереди, когда между телом и шейкой создается острый угол (менее 70°) (рис. 56). Такое положение матки может явиться следствием полового инфантилизма, воспалительного процесса в малом тазу. Клиническая картина патологической антефлексии определяется не столько самой аномалией матки, сколько зависит от основной причины, вызвавшей эту патологию. Наиболее типичными жалобами являются боли внизу живота и в области крестца, нарушения менструальной функции по типу гипоменструального синдрома (гипо-, олиго-, опсоменорея), болезненные менструации. Нередко отмечается бесплодие (обычно первичное), обусловленное снижением функции яичников.

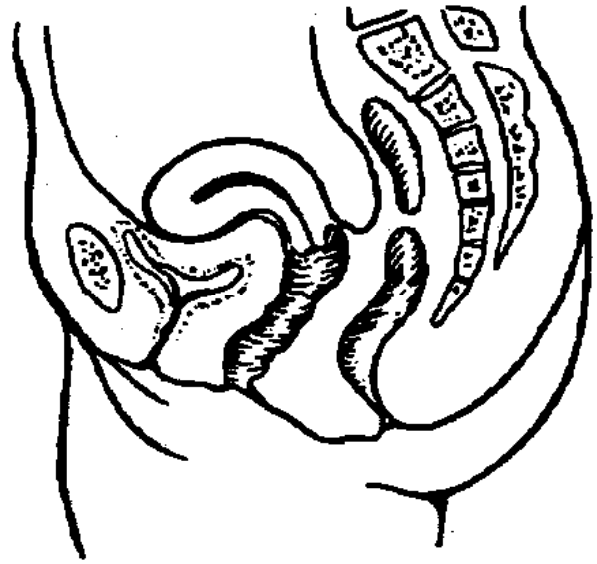

Рис. 56. Гиперантефлексия матки

Диагноз устанавливают на основании жалоб, данных общего и гинекологического обследования. Обнаруживают небольших размеров матку, резко отклоненную кпереди, удлиненную конической формы шейку матки, узкое влагалище и уплощенные влагалищные своды.

Лечение заключается в устранении причин, вызвавших эту патологию (терапия инфантилизма, воспалительного процесса). При наличии альгодисменореи используют обезболивающие препараты, спазмолитики (но-шпа, бускопан), антипростагландины (напросин, индометацин), которые назначаются за 2–3 дня до начала менструации. Лечебная гимнастика, гинекологический массаж, физиотерапия и санаторно-курортное лечение в ряде случаев способствуют исправлению неправильного положения матки.

Перегиб тела матки кзади — ретрофлексия матки (retroflexio uteri) характеризуется наличием угла между телом и шейкой матки, открытым кзади. При таком положении матки ее тело отклоняется кзади, а шейка располагается кпереди. Если открытый в сторону угол образуется между шейкой и телом матки, то соответственно стороне, куда направлено дно матки, различают dextroflexio и sinistroflexio uteri. При ретрофлексии мочевой пузырь ос-

Скачано с портала MedWedi.ru

тается неприкрытым маткой, а петли кишечника оказывают постоянное давление на переднюю поверхность матки и заднюю стенку мочевого пузыря. В результате при длительном существовании ретрофлексии может возникнуть опущение половых органов. Различают подвижную и фиксированную ретрофлексию матки. Если при бимануальном исследовании матке может быть придано правильное положение, то говорят о подвижной ретрофлексии (retroflexio uteri mobilis). При сращениях с париетальной брюшиной матка, находящаяся в ретрофлексии, теряет свою подвижность и не может быть выведена с помощью ручных приемов. Такую ретрофлексию называют фиксированной (retroflexio uteri fixata).

Подвижная ретрофлексия обычно является следствием анатомо-физиологических нарушений в организме женщины вследствие снижения тонуса матки и ее связок при недоразвитии половых органов. Астеническое телосложение, общие тяжелые заболевания, сопровождающиеся выраженной потерей массы тела, атрофические изменения в старческом возрасте также способствуют возникновению ретрофлексии. При неправильном ведении послеродового периода у многорожавших женщин возможно развитие ретрофлексии. Длительный постельный режим приводит к снижению тонуса мышц тазового дна, а также к тому, что матка легко смещается кзади переполненным мочевым пузырем, а после его опорожнения попадающие в пузырно-маточное углубление петли кишечника препятствуют возвращению матки в нормальное положение.

Фиксированная ретрофлексия матки является следствием воспалительных процессов в малом тазу и эндометриоза. Формирование воспалительного очага в области яичников, которые, как известно, располагаются на заднем листке широких связок, приводит к возникновению сращений между маткой и задней стенкой таза. Ретроцервикальная локализация патологического процесса при эндометриозе, поражение крестцово-маточных связок и задней поверхности матки вызывают перифокальное воспаление и фиксированное положение матки.

У многих женщин ретрофлексия матки (особенно подвижная) не сопровождается какими-либо жалобами и обнаруживается случайно при гинекологическом исследовании. При фиксированной ретрофлексии появляются боль

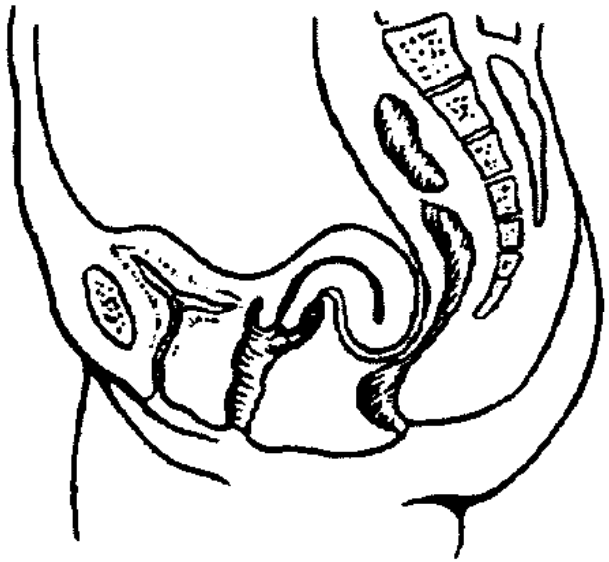

Рис. 57. Ретроверзия и ретрофлексия матки

внизу живота и в области крестца, нарушения менструальной функции (гиперполименорея, альгодисменорея), запоры, нарушения мочеиспускания, бели. Возможно бесплодие или невынашивание беременности.

Сочетание ретроверзии и ретрофлексии называется ретродевиацией (рис. 57). При ретродевиации матки отмечается перегиб питающих ее сосудов, расположенных по боковым поверхностям органа. Вначале перегибаются тонкостенные вены, что приводит к нарушению оттока крови, развивается венозный застой. Последний вызывает гиперполименорею. При образовании острого угла между телом матки и шейкой нарушается отток менструальной крови и развивается альгодисменорея. Болевой синдром связан со спаечным процессом в брюшной полости. Могут появляться боли во время полового акта. Усилена секреторная функция (повышенное количество белей), обусловленная застойными явлениями в малом тазу. Отмечаются учащенное мочеиспускание и запоры.

Различают три степени ретродевиации матки:

1 степень — наклонение матки кзади с сохранением антефлексии — ретроверзия-антефлексия матки или ретроклинация.

Скачано с сайта MedWedi.ru

2 степень — наклонение матки кзади без выраженного угла между телом и шейкой матки — ретроверзия.

3 степень — наклонение матки кзади при наличии между телом и шейкой матки выраженного угла, открытого кзади, — ретрофлексия, или ретрофлексия-ретроверзия.

Диагноз устанавливается при бимануальном исследовании и не представляет трудностей. При подвижной ретрофлексии матка выводится в нормальное положение довольно легко. Выведение ретрофиксированной матки обычно не удается. Дифференциальная диагностика проводится с опухолями матки, яичников, трубной беременностью, ретроцервикальным эндометриозом. Из дополнительных методов исследования возможно использование лапароскопии.

Лечение. При подвижной ретрофлексии матки, протекающей бессимптомно, лечение не проводится.

При фиксированной ретрофлексии проводится лечение, направленное на устранение основной причины заболевания (противовоспалительная терапия, лечение эндометриоза). Гинекологический массаж, лечебная гимнастика, физиотерапия, санаторно-курортное лечение приводят к хорошим результатам.

Ортопедическое лечение ретродевиации матки раньше проводилось с использованием пессариев (модели Годжа, Томаса), которые в настоящее время не применяют в связи с частыми осложнениями (трофические язвы, пролежни, воспалительный процесс). Репозиция матки (выведение матки кпереди) методом Шульце или Кюстнера также не нашла широкого распространения в связи с невысокой эффективностью.

Хирургическая коррекция целесообразна при наличии заболеваний, требующих оперативного вмешательства (удаление опухоли, операции по поводу опущений и выпадений матки) и заключается в различных модификациях укорочения круглых связок, которые можно произвести как при лапаротомии, так и более щадящим, лапароскопическим, путем.

Операций, направленных на исправление положения матки, предложено много, однако по своим принципам они мало отличаются друг от друга.

Для трансабдоминальной коррекции ретродевиации матки применяют:

1. Экзогистеропексию (вентрофиксация матки по Кохеру).
2. Укорочение круглых связок (по Долери-Джильяму, Вальди-Вебстеру, Мак-Колу, Менге, Лангесу в модификации Елкина).
3. Экстраперитонеальное паховое укорочение круглых связок по Александеру-Адамсу.
4. Пликация крестцово-маточных связок
5. Везикофиксация (фиксация тела матки к брюшине мочевого пузыря)
6. Комбинация различных методов.

Вентрофиксация матки заключается в подшивании передней поверхности матки к прямым мышцам живота и апоневрозу. Следует отметить, что эту операцию чаще выполняют у пожилых женщин при опущении и выпадении матки с дополнительной операцией на влагалище и промежности. Осложнения после вентрофиксации (боли внизу живота, гиперполименорея, атрофия мышечных элементов связочного аппарата, ущемление или заворот кишечника, грыжа дугласова пространства) ограничивают применение данного метода. И. Н. Рембез предложил удалять матку, а затем фиксировать культю к апоневрозу передней брюшной стенки.

Укорочение круглых связок производится у женщин детородного возраста, так как после этого можно допустить наступление беременности и родов. Вентросуспензию матки также сочетают с вмешательствами, предпринимаемыми для устранения опущений и выпадений матки или влагалища. В таких случаях наступление беременности нежелательно и необходимо произвести стерилизацию. Латеральная вентросуспензия по Долери-Джильяму заключается в выведении петель круглых связок через апоневроз с последующим сшиванием их между собой. Операция Вальди-Вебстера (медиальная вентросуспензия) направлена на укорочение круглых маточных связок путем протягивания их под (или над) собственной связкой яичника и пришивание их к задней поверхности матки. Модификация Мак-Кола отличается тем, что пришивание круглых связок к задней поверхности матки производят субсерозно. Операция Менга заключается в укорочении медиального фрагмента круглых связок за счет подшивания их к передней стенке матки. Все эти операции нефизиологичны и практически оставлены. Трипликация круглых связок по Лангесу в мо-

Скачано с сайта MedWedi.ru

дификации Елкина создает более благоприятные отдаленные результаты. Сложенные втрое круглые связки подшивают к апоневрозу. В результате достигаются антеверзия и частичная элевация матки.

Укорочение круглых связок через паховые каналы по Александеру-Адамсу представляет только исторический интерес.

Пликация крестцово-маточных связок приводит к подтягиванию кзади шейки, отклоненной кпереди, что является существенным компонентом антеверзии матки. Укрепление крестцово-маточных связок возможно апоневротическими лоскутами по В. И. Краснопольскому.

Фиксация дна матки к брюшине мочевого пузыря (везикофиксация) может быть использована в качестве вспомогательной операции для предупреждения формирования узкого пузырно-маточного кармана или для реперитонизации брюшины на передней поверхности матки.

Следует отметить, что в большинстве гинекологических отделений оперативную коррекцию ретрофлексий матки проводят крайне редко. Относительными показаниями к хирургическому лечению служат альгодисменорея; диспареуния; ретрофлексия, случайно обнаруженная при операциях на органах малого таза; предупреждение спаечного процесса при операциях на придатках или по поводу эндометриоза, при сочетании ретрофлексии с опущениями гениталий у молодых женщин.

К смещениям отделов матки относят поворот матки и ее перекручивание.

Поворот тела матки вместе с шейкой вокруг продольной оси (rotatio uteri) слева направо и наоборот наблюдается при воспалении крестцово-маточных связок, их укорочении, наличии опухоли, расположенной кзади и сбоку от матки, спаечном процессе.

Поворот матки при неподвижной шейке называется **перекручиванием матки** (torsio uteri). Эта патология может возникнуть при наличии односторонней опухоли придатков или субсерозно расположенном фиброматозном узле.

Лечение смещений матки вокруг своей продольной оси заключается в устранении причин смещения (лечение спаечного процесса, удаление опухоли и т. д.).

Различают также **выворот матки** (inversio uteri), при котором слизистая оболочка матки обращена наружу, а серозный покров внутрь.

Существуют следующие формы выворота: пуэрперальная и онкогенетическая.

Пуэрперальная форма выворота связана с неправильным ведением последового периода (потягивание пуповины и выжимание последа при плохо сократившейся матке и широко открытом маточном зеве). Возможен самопроизвольный выворот матки при ее выраженной атонии. Клинически наблюдается острое течение: резкая боль внизу живота, шоковое состояние, бледность кожных покровов, кровотечение из плацентарной площадки. В некоторых случаях выпавшая матка может ущемиться, и тогда развивается отек, а затем некроз ткани. Диагноз устанавливается при осмотре в зеркалах, данных бимануального исследования: на месте тела матки обнаруживается воронкообразное углубление, а во влагалище находят опухоль, над которой пальпируется кольцевидное сужение. Лечение — вправление матки с последующим введением сокращающих матку средств, противошоковые мероприятия, антибактериальная терапия.

Онкогенетическая форма выворота возникает при изгнании из матки подслизистой опухоли (рождающийся фибронд, саркома и т. д.) с короткой плохо растяжимой ножкой. Течение данной формы медленное, хроническое. Преобладают симптомы основного заболевания. Лечение — только хирургическое: абдоминальная репозиция или влагалищная экстирпация матки.

Смещение матки и влагалища книзу. Среди различных гинекологических заболеваний опущения и выпадения внутренних половых органов занимают одно из ведущих мест. У женщин репродуктивного возраста они нередко являются причиной временной и стойкой потери трудоспособности, вплоть до инвалидности, сексуальных расстройств и нарушений детородной функции, становятся причиной психических страданий. Частота данной патологии колеблется от 5 до 30%, а у женщин старше 50 лет встречается в 60–80% случаев.

Д. О. Отт впервые охарактеризовал выпадение матки как генитальную грыжу и подчеркнул, что грыжевое отверстие возникает в результате недостаточности мышц тазового дна.

Согласно классификации М. С. Малиновского различают 3 степени выпадения (опущение матки, неполное и полное выпадение (рис. 58–59).

Скачано с сайта MedWedi.ru

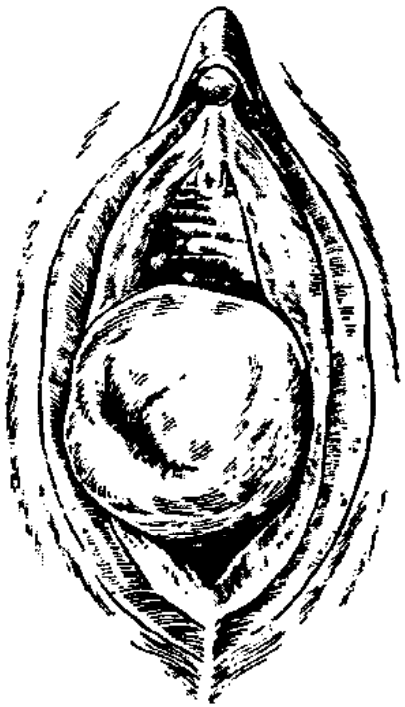

Рис. 58. Неполное выпадение матки

Рис. 59. Полное выпадение матки с удлинением шейки

Опущение матки (descensus uteri) такое положение органа, при котором шейка матки располагается ниже интерспинальной линии, но не выходит за пределы половой щели (I степень).

Неполное выпадение матки (prolapsus uteri partialis) характеризуется тем, что смещение матки книзу увеличивается, шейка матки выходит из половой щели, но тело матки находится в малом тазу (II степень).

При полном выпадении (prolapsus uteri totalis) вся матка выходит за пределы половой щели вместе со стенками влагалища (III степень).

Современная, но малораспространенная из-за своей сложности, классификация «система профилей малого таза» дает полную характеристику состояния поддерживающего аппарата внутренних половых органов. При этом используется 6-разрядная система оценок состояния уретры, дна мочевого пузыря, шейки матки, дугласова пространства, стенки прямой кишки и промежности.

Принято различать: 1) опущение и выпадение у рожавших женщин 2) опущение и выпадение у нерожавших; 3) опущение и выпадение в старческом возрасте.

На возникновение опущения и выпадения гениталий влияет количество родов в анамнезе (трое и более), характер родовой деятельности (слабость родовой деятельности, стремительные роды), размеры плода (крупный плод), травмы родовых путей (разрывы промежности). Повреждение мышц тазового дна чаще всего происходит в результате родовой травмы, особенно оперативного генеза (наложение акушерских щипцов, извлечение плода за тазовый конец, эпизио- и перинеотомии, ручное отделение и выделение последа). Глубокие разрывы промежности приводят к нарушению целостности и снижению тонуса мышц тазового дна. В результате этого мышцы утрачивают способность поддерживать нормальное положение внутренних половых органов и мочевого пузыря.

Возрастное снижение тонуса мышц передней брюшной стенки и тазового дна приводит к повышению внутрибрюшного давления, растяжению связочного аппарата матки и придатков. В результате нарушается топография внутренних половых органов, что и проявляется в виде зияния половой щели, опущения стенок влагалища и матки, которое со временем приводит к полному выпадению матки.

Тяжелый физический труд, запоры являются важными факторами, способствующими прогрессированию опущения и выпадения внутренних половых органов.

Определенное значение в этиологии данного заболевания играют конституциональные факторы (нарушение трофики мышечно-соединительной ткани у дистрофиков, лиц пожилого и старческого возраста).

Неправильные положения матки служат начальным этапом пролапса гениталий. При ретроверзии дно матки находится на оси влагалища, внутрибрюшное давление, действуя в этом направлении, смещает матку книзу.

Опущение и выпадение гениталий возможно у нерожавших женщин и девушек при инфантилизме, малом угле наклонения таза, чрезмерной величине дугласова пространства, spina bifida и др. Не исключают наследственный фактор в возникновении данной патологии. Врожденная ги-

Скачано с портала Мейтеллер

поплазия мышц тазового дна и нарушения иннервации приводят к опущению и выпадению гениталий.

После оперативного вмешательства на органах брюшной полости (абдоминальная или влагалищная экстирпация матки) возможно изолированное выпадение стенок влагалища (enterocele).

В редких случаях возможно выпадение недоразвитого влагалища при отсутствии матки и выпадение искусственного влагалища, созданного из сигмовидной кишки.

Опущение, а в дальнейшем и выпадение матки является динамическим процессом и развивается постепенно, медленно прогрессирует и неблагоприятно отражается на общем состоянии больной.

Обычно опущение стенок влагалища начинается с передней стенки, так как она прикрепляется к мочеполовой диафрагме, которая значительно слабее диафрагмы таза. Теряя естественную опору в результате разрыва промежности, передняя стенка влагалища опускается и увлекает за собой стенку мочевого пузыря, образуется грыжевое выпячивание (cystocele). Передняя стенка влагалища тянет за собой шейку матки, в результате чего тело матки отклоняется к крестцу, формируется ретроверзия, а затем и ретрофлексия матки. При неполном выпадении матки и фиксированной ретрофлексии шейка матки удлиняется (elongatio colli uteri) и может показываться из половой щели. Связочный аппарат постепенно ослабевает, и возникает опущение и выпадение матки.

Опущение и выпадение задней стенки влагалища нередко влечет за собой опущение передней стенки прямой кишки, при этом образуется грыжевое выпячивание ее (rectocele).

Клиническая картина. Наиболее часто отмечаются жалобы на учащенное болезненное мочеиспускание, недержание мочи при напряжении (стрессовое), которое встречается у 17–80% больных. При полном выпадении матки может возникать острая задержка мочи, обусловленная перегибом и сдавлением уретры, нередко осложняющаяся восходящей инфекцией мочевых путей в связи с неполным опорожнением мочевого пузыря, наличием остаточной мочи. В результате нарушаются функции почек и мочевыводящих путей. При этом отмечаются расширение и укорочение уретры, снижение ее тонуса, расширение мочеточников и снижение их тонуса, реже атония почечных лоханок, могут быть органические изменения в паренхиме почек. При обследовании мочевыводящей системы диагностируются латентно протекающие хронические пиелонефриты, циститы, уретриты.

Больные жалуются на тянущие боли внизу живота, поясничной области и крестце, присутствие в половой щели «инородного тела», затруднение акта дефекации. Ректоцеле сопровождается запором. Часто имеет место неудержание мочи и газов при кашле и чихании .

Опущение матки и стенок влагалища способствует нарушению регионального кровообращения в малом тазу, приводя к венозному застою, что вызывает нарушение секреторной функции в виде чрезмерных белей.

Возможны нарушения менструальной функции по типу гиперполименореи.

Определяются изменения в свертывающей системе крови, склонность к тромбообразованию, что проявляется в виде тромбозов и эмболий в послеоперационном периоде.

Стенки влагалища при опущении становятся сухими, неэластичными, грубыми, отечными, их складчатость менее выражена. В них возникают трещины, пролежни, трофические язвы. Вследствие застоя крови и лимфы происходит отек шейки матки. Наличие пролежней приводит к инфицированию мочеполовых путей. Декубитальную язву, располагающуюся на стенках влагалища и влагалищной части шейки матки, необходимо дифференцировать с раковой опухолью, для чего применяют кольпоскопию и прицельную биопсию:

Выпавшая матка отечна, цианотична вследствие нарушения лимфооттока и застоя крови. Возможно ущемление матки и ее вправление не всегда осуществимо.

Создавшиеся анатомо-топографические взаимоотношения половых органов вызывают нарушения сексуальной функции. Детородная функция понижена из-за быстрой эвакуации спермы, но беременность возможна. До 16 недель беременности имеется наклонность к выкидышам.

Клинически различают 5 степеней опущения стенок влагалища, матки и их выпадения. Подобное разделение весьма важно и удобно при решении вопроса о характере лечения больной.

I степень — начальная стадия опущения, связанная с частичным ослаблением мышц тазового дна и мочеполовой

Скачано с сайта MedFedi.ru

диафрагмы, при котором половая щель зияет, а передняя и задняя стенки влагалища незначительно опущены.

II степень — более значительное ослабление мышц тазового дна; опущение стенок влагалища сопровождается опущением мочевого пузыря и передней стенки прямой кишки.

III степень — матка опущена, шейка доходит до входа во влагалище.

IV степень — неполное выпадение матки, при котором шейка выступает за пределы входа во влагалище.

V степень — полное выпадение матки с выворотом стенок влагалища.

Диагностика основывается на данных анамнеза, осмотра и пальпации с обязательным бимануальным и ректальным исследованиями, при которых оценивают состояние мышц тазового дна.

До начала осмотра больной на гинекологическом кресле необходимо попросить ее потужиться в вертикальном положении, чтобы иметь представление о степени выпадения половых органов. С целью уточнения диагноза можно захватить шейку матки пулевыми щипцами и низвести ее книзу, предварительно обнажив ее в зеркалах.

Состояние мышц тазового дна определяется следующим приемом: двумя пальцами (указательными), введенными во влагалище, проводят исследование замыкающей способности луковично-пещеристой мышцы промежности. По степени выбухания в переднюю стенку влагалища введенного в уретру металлического катетера и определяют выраженность цистоцеле (рис. 60). Пальцевым исследованием через прямую кишку определяют выраженность ректоцеле (рис. 61).

Дифференциальный диагноз опущения и выпадения стенок влагалища и матки проводится с кистой влагалища, выворотом матки, родившимся миоматозным узлом.

При выявлении начальных форм опущения половых органов больные должны быть взяты на диспансерный учет. Им необходимо провести расширенную кольпоскопию, направить к урологу для обследования состояния мочевой системы.

После обследования больных с опущением стенок влагалища I степени с целью предотвращения прогрессирования болезни целесообразно назначить консервативное ком-

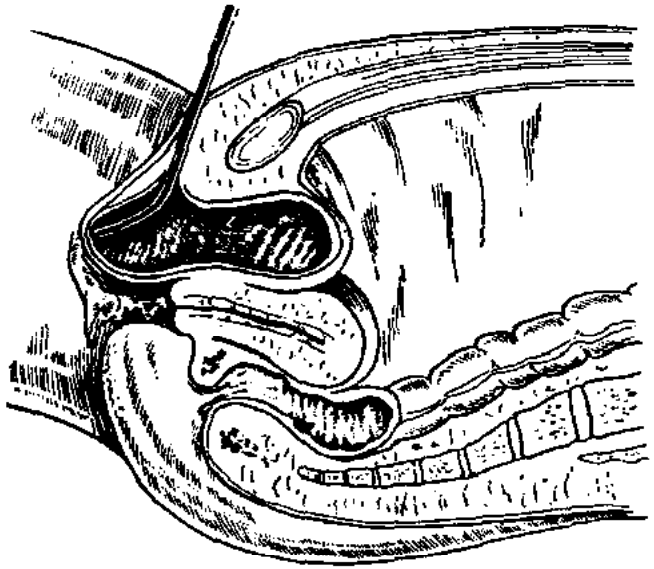

Рис. 60. Cystocele. Введен катетер в мочевой пузырь

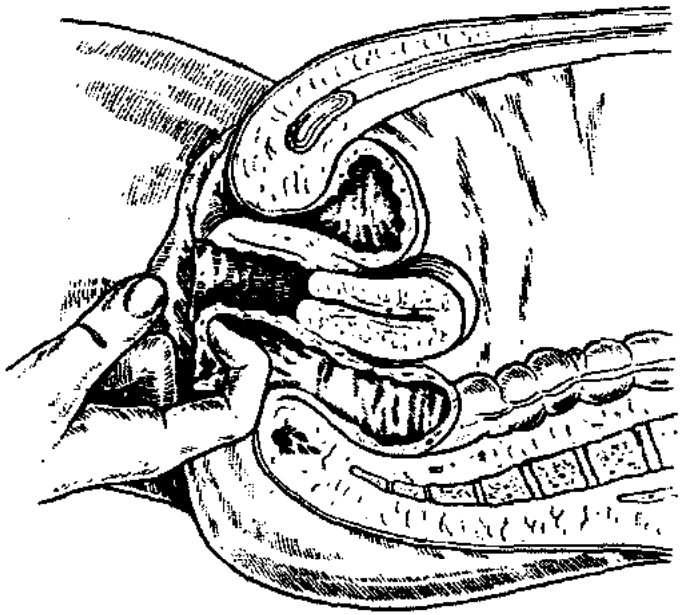

Рис. 61. Rectocele. Палец введен в прямую кишку

Скачано с сайта MedWedi.ru

плексное лечение, которое включает в себя общеукрепляющие мероприятия, направленные на повышение тонуса мышц тазового дна и передней брюшной стенки, диету, постоянный контроль за функцией мочевого пузыря и кишечника. Питание больной должно быть полноценным, полезны водные процедуры. Велика роль лечебной физкультуры. Наряду с общими гимнастическими упражнениями рекомендуются упражнения, которые способствуют укреплению мышечно-связочного аппарата тазового дна (поднятие таза в сочетании с разведением и сведением колен, ходьба с полуприседанием, поднимание ног под прямым углом к туловищу, ритмические упражнения для мышц промежности и др.) и брюшного пресса (поднятие ног вертикально лежа, круговые движения туловищем в вертикальном положении и др.). Тренировка мышц передней брюшной стенки способствует укреплению мышц тазовой и мочеполовой диафрагмы, связочного аппарата матки, что обеспечивает нормализацию анатомо-топографических взаимоотношений органов малого таза, предупреждает подъем внутрибрюшного давления при физических нагрузках. Этому же способствуют тренировки мышц спины. В результате физических упражнений происходит повышение скорости кровообращения и лимфооттока в сосудах малого таза, исчезает венозный застой.

Лечебная физкультура эффективна только в начальной стадии болезни или в комплексе с хирургическими методами лечения. Применение гимнастических упражнений рекомендуется также при подготовке к оперативным вмешательствам и в раннем послеоперационном периоде.

При перерастянутой передней брюшной стенке целесообразно ношение специального пояса-бандажа.

Для повышения тонуса мышц промежности проводятся электростимуляция токами низкой частоты, вибромассаж, декомпрессионные воздействия, лазеро- и магнитотерапия, которые эффективны и в профилактике рецидивов в послеоперационном периоде.

Ортопедический метод лечения выпадения матки с помощью пессариев в настоящее время почти не используется. К нему прибегают только при наличии абсолютных противопоказаний к оперативному лечению. К основным недостаткам применения пессариев относятся возникновение кольпитов пролежней, дальнейшее растяжение мышц

тазового дна, ношение пессариев требует ежедневных спринцеваний, постоянного врачебного контроля.

Перечисленные меры лишь до некоторой степени могут замедлить прогрессирование процесса опущения внутренних половых органов.

Для коррекции опущения и выпадения гениталий наиболее широко применяется хирургическое лечение. Оперативные методы, разработанные А. П. Губаревым, Г. В. Снегиревым, Дональдом, не потеряли своей актуальности до сегодняшнего дня. В настоящее время известно более 500 хирургических методов и модификаций лечения неправильных положений женских половых органов.

При выборе метода операции учитывают возраст больной, общее состояние ее здоровья, особенности менструальной функции, возможность в дальнейшем наступления беременности и родов, степень опущения стенок влагалища и матки, наличие цисто- и ректоцеле, состояние шейки матки, запирательной функции мочевого пузыря и прямой кишки.

Обследование перед хирургическим лечением (помимо общепринятых методов) включает кольпоскопию, цитологическое и бактериологическое исследование мазков из шейки матки, уретры и влагалища, аспирационную биопсию, гистероскопию, цистоскопию, обязательна консультация уролога. С целью предупреждения послеоперационных осложнений необходимо проводить санацию влагалища, лечение воспаления половых органов, тромбофлебита, своевременно начать профилактику тромбоэмболии.

Хирургические методы, применяемые для коррекции опущения и выпадения половых органов, должны отвечать определенным требованиям: метод должен быть не опасным, технически несложным, близким к физиологическому в плане восстановления топографо-анатомических взаимоотношений половых органов, обеспечивать сохранение половой и детородной функций у женщин репродуктивного возраста, непосредственные и отдаленные результаты должны быть без рецидивов. В связи с тем, что опущение стенок влагалища и матки является заболеванием женщин детородного возраста, то и его лечение должно проводиться в этом же возрасте, поскольку регенерация тканей в молодом возрасте происходит более интенсивно, результаты оперативного лечения более устойчивы.

Скачано с сайта MedWedi.ru

Все оперативные вмешательства по поводу опущений стенок влагалища и матки можно разделить на три большие группы: влагалищные, брюшностеночные и комбинированные. Чревосечение применяют с целью исправления неправильного положения матки и укрепления ее в этом положении (вентрофиксация и вентросуспензия), влагалищные же операции направлены на восстановление целостности тазового дна. Сочетание пластических операций на влагалище и промежности с брюшностеночными операциями называется комбинированными (двухэтапными) вмешательствами. I этап (абдоминальный) — укрепление матки, ее культи или купола влагалища после экстирпации матки апоневротическими лоскутами, II этап (влагалищный) — кольпоперинеолеватoропластика.

К преимуществам влагалищного доступа относится возможность проведения хирургического лечения недержания мочи при напряжении, которое встречается при этой патологии в 40% случаев.

Существует более подробное деление хирургических операций по поводу опущений и выпадений гениталий на 7 групп:

1. Операции, направленные на укрепление тазового дна, — кольпоперинеолеватoропластика.

2. Операции с укорочением и укреплением круглых связок и фиксацией матки.

3. Операции, направленные на укрепление кардинальных, крестцово-маточных связок за счет сшивания их между собой.

4. Операции с жесткой фиксацией выпавших органов к стенкам таза (лобковым костям, крестцовым, сакроспинальным связкам).

5. Операции с использованием аллопластических материалов для укрепления связочного аппарата матки и ее фиксации.

6. Операции, направленные на частичную облитерацию влагалища (срединная кольпоррафия Лефора-Нейгебауэра, влагалищно-промежностный клеизис — операция Лабгарта).

7. Радикальный способ — влагалищная экстирпация.

Несмотря на многообразие различных методов хирургического лечения, рецидивы заболевания еще встречаются, связанные как с несостоятельностью восстановленных

мышц тазового дна, так и с несовершенством проведенного оперативного лечения. Хирургическое лечение, которое позволяет полностью реабилитировать больных с опущением и выпадением матки и влагалища, имеет не только медицинское, но и социальное значение.

В настоящее время предпочтение отдается операциям, выполненным влагалищным путем, важнейшим элементом которых является укрепление мышц к фасций тазового дна. Наибольшее распространение получили следующие виды операций.

1. Передняя кольпоррафия, кольпоперинеоррафия с леваторопластикой. Эта операция показана при опущении матки и влагалища II-III степени для женщин любого возраста и отсутствии эффекта от консервативного лечения при опущении I степени. Рецидивы недержания мочи после передней и задней пластики составляют 5–20%.

2. Манчестерская операция. В 1808 г. Дональд из Манчестера предложил операцию передней и задней пластики влагалища с одновременной ампутацией шейки матки. В 1915 г. Фортижил модифицировал данный метод, предложив соединять края разреза передней стенки влагалища с разрезом на культе шейки матки и фиксировать кардинальные связки к боковой поверхности. Показаниями служат неполное выпадение матки с элонгацией шейки матки в сочетании с опущением передней и задней стенок влагалища, цистоцеле, ректоцеле, недержанием мочи при напряжении. Выполняется при II–IV степени опущения матки и стенок влагалища у женщин молодого и среднего возраста.

3. Срединная кольпоррафия по методу Лефора-Нейгебауэра с кольпоперинеоррафией и леваторопластикой. Рекомендуется при выпадениях матки и влагалища IV-V степени у лиц старческого возраста, не живущих половой жизнью, при неизмененной шейке матки и обычно при наличии сопутствующих тяжелых экстрагенитальных заболеваний, не позволяющих произвести более тяжелую операцию (влагалищная экстирпация матки).

4. Влагалищная экстирпация матки с пластикой мышц тазового дна (операция Мейо описана в 1925 г.) проводится при полном выпадении матки у женщин пожилого и старческого возраста с наличием декубитальных язв на шейке матки, дряблостью мышц передней брюшной стенки. К недостаткам данного оперативного вмешательства

Скачано с сайта MedWedi.ru

относятся рецидивы заболевания в виде энтероцеле; травматичность операции; нарушение архитектоники малого таза; возможность усугубления нарушения функции соседних органов (мочевого пузыря и др.) Послеоперационная летальность при этой операции составляет 1,5–2%, поэтому к ней надо обращаться только при наличии строгих показаний. Применение сшивающих аппаратов позволяет уменьшить длительность операции. Рецидивы недержания мочи после влагалищной экстирпации достигают 9,5–27,7%.

Следует отметить, что вентрофиксация и вентросуспензия в настоящее время почти не используются из-за возникновения рецидивов болезни. Это связано с тем, что с помощью этих вмешательств не устраняется основная причина заболевания — нарушение целостности мышц тазового дна.

Операции с использованием аллопластических материалов (капроновая сетка, лавсановая, мерселеновая лента и др.) считаются перспективными в решении данной проблемы. Являясь крепким, гибким, инертным материалом, они эффективно поддерживают матку и остаются забрюшинно.

К редко встречающимся пластическим операциям относятся ушивание наружного зева шейки матки на различных уровнях (гистероклеизис, стоматиклеизис, колликлеизис); высокое, среднее и низкое ушивание влагалища (кольпоклеизис); сшивание половых губ (эпизиоклизис)

Указанные пластические операции применяются крайне редко у лиц старческого возраста, имеющих сопутствующую соматическую патологию, не позволяющих провести радикальное оперативное лечение.

Использование эндохирургической (лапароскопической) коррекции неправильных положений матки является методом выбора и может проводиться как самостоятельная операция или в сочетании с пластическими операциями на стенках влагалища.

Выбор метода анестезии определяется возрастом и состоянием больной, а также характером самого оперативного вмешательства (местная анестезия, масочный или интубационный наркоз, эпидуральная анестезия).

Профилактика неправильных положений гениталий должна проводиться во все периоды жизни женщины. В детском возрасте важно следить за своевременным опорожнением кишечника и мочевого пузыря, поскольку состояние этих органов отражается на положении матки. Необходимо исключить физическое перенапряжение девочек (ношение тяжестей). В детородном возрасте профилактика аномалий положения половых органов заключается в рациональном ведении родов, предупреждении родового травматизма. Восстановление целостности промежности должно быть своевременным и полноценным. Необходимо строго следить за заживлением раны промежности, правильной инволюции матки. Женщинам репродуктивного периода рекомендуется избегать поднятия тяжестей, носить бандаж и выполнять гимнастические упражнения для укрепления тазового дна и брюшного пресса. Запрещено применять труд женщин на тяжелых работах, женщины не должны переносить и передвигать тяжести, превышающие предельные нормы.

Экспертиза трудоспособности. Временная нетрудоспособность устанавливается при оперативном вмешательстве на время пребывания в стационаре и далее амбулаторно до выздоровления. В ближайшие 6 мес после операции необходимо исключить те виды трудовой деятельности, которые связаны с физической нагрузкой, поднятием тяжестей, длительной ходьбой, продолжительным пребыванием на ногах, командировками.

В исключительных случаях при невозможности оперативного лечения устанавливается инвалидность.

Недержание мочи (инконтиненция)

Согласно международной классификации различают 5 видов недержания мочи:

1. Стрессовое недержание.
2. Императивное недержание.
3. Рефлекс-недержание (нейрогенный мочевой пузырь).
4. Недержание от переполнения.
5. Экстрауретральное недержание (мочеполовые свищи).

Неправильные положения женских половых органов наиболее часто сочетаются со стрессовым недержанием мочи.

Стрессовое недержание мочи (СНМ) — непроизвольное подтекание мочи при физической нагрузке, смехе, кашле и т. д., приобретает важное медико-социальное зна-

Скачано с портала MedWedi.ru

чение ввиду чрезмерно высокой распространенности у женщин, находящихся в наиболее продуктивном периоде жизни, поскольку резко отягощает их морально-психологическое состояние и социально-производственное существование. СНМ встречается у 45% женщин 40–60 лет.

Причины СНМ разнообразны. Основную роль в развитии заболевания играет патологическое течение родов (разрывы промежности), врожденная неполноценность мышц тазового дна, хирургические вмешательства (экстирпация матки), ненормированная физическая нагрузка, некорригированная эстрогенная недостаточность в климактерическом периоде. Цистоцеле, выпадение матки, атрофические вульвовагиниты, урогинекологические инфекции, ожирение, пожилой возраст составляют дополнительный фактор риска СНМ.

В основе патогенеза СНМ лежит дислокация проксимальной уретры и уретро-везикального сегмента. Другими словами, СНМ означает клиническую форму, когда в отсутствие мышечных сокращений детрузора давление в мочевом пузыре превышает противодействующее в шейке и проксимальной уретре, создаваемое сфинктерными образованиями. СНМ возникает вследствие повышения внутрибрюшного давления, провоцируемого кашлем, чиханием, прыжками, бегом. У женщин с опущениями гениталий (слабая анатомическая поддержка) увеличение внутрибрюшного давления не встречает противодействия. Происходит ротация вниз и назад шейки мочевого пузыря и уретры, уретра не сдавливается и моча не удерживается.

СНМ следует отличать от императивного недержания, когда непроизвольные сокращения мочевого пузыря возникают при неудержимом позыве.

Степень клинической тяжести СНМ определяется по классификации Ingelman-Sundberg:

1 степень — потеря мочи при кашле, чихании, физической нагрузке, тяжелой работе.

2 степень — потеря мочи при ходьбе, беге, резком вставании.

3 степень — потеря мочи в покое, без напряжения.

Для диагностики помимо наружного осмотра, бимануального и ректального исследования используются следующие тесты.

Леваторный тест — (введение 2 пальцев во влагалище и просьба к пациентке сократить мышцы таза) — позволяет оценить функцию m. levator ani.

Тест «элевации шейки мочевого пузыря» (тест Marshall) считается положительным, если при введении указательного пальца во влагалище и приподнятии им задней стенки мочевого пузыря (выпрямление уретральной оси и ликвидация уретропузырного угла) во время кашлевого толчка моча не выделяется из наружного отверстия уретры.

Шеечно-пузырный тест элевации (Bonney-test) — охватывание уретры двумя пальцами, введенными во влагалище, и приближение шейки мочевого пузыря к симфизу. Имитация кольпосуспензии проверяет оправданность оперативного вмешательства. Если во время кашля моча не выделяется, тест считается положительным.

Q-Tip тест (ватно-прутиковый тест) позволяет определить как недостаточность шейки мочевого пузыря, так и несостоятельность тазового дна. Пластмассовый прутик с ватным тампончиком по типу катетера вводят в уретру до шейки мочевого пузыря, затем пациентку просят потужиться. В зависимости от состояния крепления уретры к симфизу наружный конец прутика опускается более чем на 30–70°.

К функциональным тестам также относятся проба Bonney, проба с тампоном-аппликатором, стоп-тест (способность самопроизвольно прерывать акт мочеиспускания), свидетельствующие о состоянии сфинктерной системы мочевого пузыря.

К визуальным методам диагностики относят рентгенологические (цистоуретрография), ультразвуковые (абдоминальный, промежностный, интроитальный, трансвагинальный, трансректальный, уретральный способы), магнитно-резонансную томографию, уродинамические (цистоманометрия наполнения, урофлоуметрия, порог абдоминального давления, профилометрия внутриуретрального давления).

Для лечения СНМ используют консервативные, медикаментозные, хирургические и эндоскопические методы.

Консервативные и медикаментозные способы включают упражнения для укрепления мышц тазового дна, метод биологической обратной связи, эстрогенотерапию, пессарии, съемные обтураторы уретры.

Цель консервативной терапии заключается в обеспечении удержания мочи, восстановлении нормального акта

Скачано с портала MedWedi.ru

мочеиспускания, предупреждении снижения функции почек, повышении качества жизни.

Как один из первых методов коррекции недержания мочи стали использовать тренировку мышц тазового дна. Ключевой принцип данного воздействия заключается в повторяемых произвольных сокращениях мышц тазового дна по 10 раз на протяжении 30 с каждый ч в течение 8–12 нед.

Тренинг мочевого пузыря предусматривает увеличение интервала между мочеиспусканиями (оптимально 3–4 ч) и уменьшение количества эпизодов недержания. Редукция недержания при этом методе происходит за счет психологического воздействия, а не за счет физиологического улучшения.

Указанные тренинги рационально сочетать с дополнительными методиками, включающими biofeedback и электростимуляцию мышц.

Biofeedback (тренировка отрицательной обратной связью) представляет собой обучающую концепцию, позволяющую пациентке получать информацию о моторном состоянии мышц тазового дна в виде визуального или слухового сигнала от инструмента, введенного во влагалище. При этом пациентка обучается сокращать или расслаблять эти мышцы и таким образом улучшать механизм удержания.

Электрическая стимуляция (вагинальная, анальная, сакральная) предусматривает непрямую стимуляцию мускулатуры тазового дна через ветви полового нерва. Возможно постоянное воздействие через имплантируемые стимуляторы или периодическая плановая терапия в течение 5–6 мес. Противопоказаниями к ней служат беременность, маточные кровотечения, воспалительные процессы гениталий, фибромиома матки, инфекции мочевых путей, урогенитальные свищи, нарушения сердечного ритма.

Медикаментозная терапия СНМ осуществляется в двух направлениях:

1. Терапия, направленная на ингибирование сокращений детрузора. С этой целью применяются:

а) антихолинергические препараты: чистые антихолинергетики (атропин, бускопан, пробантин); миотропные релаксанты (тольтеродин, оксибутинин); трициклические антидепрессанты (имипрамин);

б) блокаторы кальциевых каналов (нифедипин, тероди лин);

в) стимуляторы α-адренорецепторов (тербуталин);

г) ингибиторы простагландинов (индометацин);

д) диметилсульфоксид (димексид) в виде интравезикальных инстилляций;

е) антогонисты субстанции Р.

2. Усиление резистентности шейки мочевого пузыря и уретры (стрессовое недержание):

а) α-адреномиметики (эфедрин, мидодрин);

б) α-адреноблокаторы (пропранолол);

в) эстрогены в виде кремов, таблеток, инъекций:

Недержание мочи представляет собой сложную проблему в медицинском, гигиеническом и социальном плане, поэтому вспомогательные приспособления усиливают социальную адаптацию данной категории больных и решают гигиенические проблемы, обусловленные негативным влиянием мочи на кожу. К вспомогательным средствам относятся абсорбирующие прокладки и окклюзирующие средства (влагалищные конусы, пессарии, уретральные обтураторы). Однако в 50–60% случаев они могут приводить к инфицированию мочевых путей, возникновению эрозий, способствовать персистированию патологической флоры, а также мигрировать в уретру или мочевой пузырь.

К хирургической коррекции СНМ относятся влагалищные и надлобковые вмешательства, слиговые и влагалищные игольчатые методы, лапароскопическая суспензия.

К влагалищным методам операции относится трансвагинальная кольпосуспензия по Д. А. Атабекову, заключающаяся в пликации задней стенки мочевого пузыря и его шейки для реконструкции сфинктерного механизма и ликвидации недержания мочи. Эффективность 85–90%.

Надлобковые операции устранения недержания мочи ставят своей целью вентролатеральное смещение шейки мочевого пузыря за счет использования передней стенки влагалища и парауретральных тканей (принцип «гамака»). Наиболее распространены операции Marschall-Marchetti-Krantz (ММК) и Burch. Различия между ними состоят в точках фиксации стенки влагалища и парауретральных тканей. При ММК удерживающие нити проводятся через надкостницу лобкового симфиза, а при операции Burch фиксируются к связкам Купера. Показаниями к надлобковым кольпосуспензиям относятся тяжелые формы СНМ, отсутствие выраженного цистоцеле, рецидивное

Скачано с портала MedWedi.ru

СНМ, СНМ как следствие абдоминальной экстирпации матки. Эффективность указанных способов — 85–93%.

В последние годы внедряется эндоскопическая кольпосуспензия по Burch, которая позволяет снизить вероятность таких осложнений, как повреждения мочевого пузыря, грыжи, гематомы, половая дисфункция.

Слинговые (петлевые) операции имеют своей целью «окутывание» уретры для ликвидации недостаточности внутреннего сфинктера без опасности вызвать ее обструкцию. Слинговая цистоуретропексия выполняется с помощью аутологичных (апоневроз прямой мышцы живота, бедренной фасции, стенки влагалища), биологических (лифилизированная fascia lata, dura mater, бычья фасция, свиная кожа), синтетических материалов (нейлон, дакрон, проленовой лентой — MESH-вагинопексия). Эффективность — 95,7%.

Влагалищно-лонные игольчатые методы (Pereyra, Stamey, Gittes, Raz) заключаются в проведении фиксирующих нитей из влагалища в надлобковую область с помощью специальной суспензионной иглы. Основное преимущество иглоподвешивающих операций в их относительной малообременительности и безопасности. Желательно их сочетание с операциями, устраняющими опущение матки или тазовый пролапс. Эффективность — 91%.

Таким образом, лечение стрессового недержания мочи должно основываться на индивидуальном выборе метода хирургической коррекции с учетом обширности поражения тазовой диафрагмы, степени пролапса матки и влагалища, выраженности и типа недержания мочи, а также возраста больных. Следует помнить, что большинство неудач в лечении стрессового недержания мочи связано с неправильным диагнозом, а не с погрешностями технического исполнения операций.

Глава 13. Бесплодный брак и современные репродуктивные технологии

Бесплодным считается брак, при котором отсутствует беременность в течение более 1 года регулярной половой жизни без применения контрацептивных мер. В настоящее время частота бесплодных браков составляет более 20%, причем в 50% случаев имеет место женское бесплодие (отсутствие способности к оплодотворению у женщин), в 40% случаев — мужское бесплодие (отсутствие оплодотворяющей способности у мужчин), в 10% случаев встречаются смешанные формы.

Женское бесплодие

Женское бесплодие — весьма важная и достаточно сложная медикосоциальная проблема.

До сих пор остается малоразработанным и спорным вопрос этиопатогенеза женского бесплодия, что влечет за собой известные трудности в проведении лечебных мероприятий.

В настоящее время выделены следующие основные варианты бесплодия у женщин:

1) трубно-перитонеальное;
2) эндокринное;
3) иммунологическое;
4) маточная форма бесплодия, обусловленная анатомическими нарушениями матки и влагалища.

Трубное бесплодие

Удельный вес нарушений проходимости маточных труб в этиологической структуре женского бесплодия со-

Скачано с портала MedWedi.ru

ставляет 35–40%. Трубно-перитонеальное бесплодие является причиной перенесенных воспалительных заболеваний придатков матки и брюшины малого таза. Следует отметить, что воспалительные заболевания женских половых органов в настоящее время весьма часто протекают субклинично и многие женщины не отмечают это обстоятельство при сборе анамнеза. В то же время воспалительный процесс сопровождается активным развитием фиброзных элементов, что влечет за собой сужение или облитерацию маточной трубы, появление перитубарных и яичниковых спаек. Указанные нарушения препятствуют проникновению и передвижению яйцеклетки по маточной трубе, что и является основной причиной бесплодия.

Кроме механических изменений маточных труб, частым осложнением воспалительных заболеваний являются их функциональные расстройства, и как следствие — нарушение транспорта гамет, приводящее к бесплодию.

Следует отметить, что сократительная функция маточных труб также находится под сложным гормональным контролем. Гормоны могут менять активность своего действия на сократительную способность различных отделов маточных труб в зависимости от их исходного уровня и соотношения с другими биологически активными веществами.

Спаечный процесс в брюшной полости и маточных трубах наиболее выражен после перенесенной гонореи, которая в отличие от банальной инфекции часто приводит к полной облитерации просвета труб. В дополнение к этому воспалительный процесс сопровождается выраженными гемодинамическими изменениями в маточных трубах, что нарушает их перистальтическую активность. Кроме того, возникающие сактогидросальпинксы приводят к атрофии ресничек выстилающего эпителия, перерастяжению мускулярных элементов маточной трубы, что делает последнюю неполноценной в плане продвижения гамет даже при условии сохранения их проходимости.

Многолетняя практика свидетельствует о значительной частоте бесплодия после искусственного аборта. Выскабливание матки может повлечь за собой облитерацию устьев маточных труб вследствие механического повреждения эндометрия в этой области.

Нельзя не отметить в структуре причин нарушения проходимости маточных труб так называемую послеоперационную перитонеальную форму бесплодия. Перенесенные в прошлом операции на органах малого таза в большинстве случаев сопровождаются выраженным спаечным процессом, что приводит к нарушению функции маточных труб и яичников.

К трубному бесплодию могут привести опухоли матки и яичников, за счет механического сдавления труб и нарушения их функции.

Перитонеальная форма бесплодия обусловлена спаечным процессом в области внутренних половых органов при проходимых маточных трубах. При этом имеющиеся сращения приводят к анатомическим и функциональным нарушениям маточных труб и яичников, в результате чего возникает бесплодие.

Одной из наиболее частых причин возникновения перитонеальной формы бесплодия является эндометриоз. Кроме того, эндометриоидные имплантанты продуцируют большое количество простагландинов, которые приводят к нарушению перистальтики маточных труб, снижают их транспортную функцию, «притягивают» к себе оплодотворенную яйцеклетку, уводя ее, таким образом, от маточной трубы.

Как эксквизитное явление описаны случаи врожденной непроходимости маточных труб.

Для выявления проходимости маточных труб и определения их функционального состояния предложено множество методик. Наиболее принятой из них является гидротубация. Однако последняя не позволяет судить о локализации места непроходимости маточной трубы, что снижает ее диагностическую ценность. Кроме того, введение лекарственной жидкости под большим давлением приводит к растяжению трубы, формированию гидросальпинкса, что вводит в заблуждение врачей. Разновидностью гидротубации является хромогидротубация, основанная на введении красящих веществ. Более ценным диагностическим методом является метросальпингография (фото 66–68). Предпочтительно пользоваться водорастворимыми контрастными веществами (урографин, триомбраст, йодамид и др.), которые практически не вызывают воспалительных гранулем (в отличие от жирорастворимых), быстро резорбируются и удаляются из организма. Манипуляцию лучше прово-

Скачано с портала MedWedi.ru

дить в лютеиновую фазу менструального цикла на фоне прогестеронового влияния, обеспечивающего релаксацию маточной трубы. Однако несмотря на широкое распространение метросальпингографии, она не является абсолютно объективной, так как в известном проценте случаев дает ложно-отрицательные результаты, связанные с техническими особенностями манипуляции (спазм маточных труб).

Достаточно объективным методом диагностики проходимости маточных труб является электрорентгенография. Метод характеризуется более выраженной стереоскопичностью изображения по сравнению с рентгенограммами.

В настоящее время с диагностической целью достаточно широко используется эхогидротубация, кимографическая гидротубация, радиоизотопное сканирование, методика ядерно-магнитного резонанса.

Тем не менее, наиболее объективным методом диагностики трубного бесплодия является эндоскопия. Ее несомненное преимущество перед другими методами диагностики заключается в том, что во время лапароскопии сразу можно произвести и лечебные манипуляции с маточными трубами (сальпинголизис, сальпингостомию и др.), т. е. лапароскопия — это метод, являющийся одновременно и диагностическим и лечебным.

Во время лапароскопии в обязательном порядке проводится хромосальпингоскопия, позволяющая достоверно определить степень проходимости маточных труб. Необходимо учитывать, что при проведении лапароскопии возможны осложнения, связанные с наложением пневмоперитонеума, нарушениями гемодинамики вследствие перевода больных в положение Тренделенбурга.

К противопоказаниям для эндоскопического исследования относятся легочно-сердечная патология в стадии декомпенсации, острые инфекционные заболевания, включая грипп, ангину, тяжелый гепатит, сахарный диабет в стадии декомпенсации, геморрагический диатез, грыжа, выраженный спаечный процесс в брюшной полости. Лапароскопия применяется как конечный этап обследования больных с трубным бесплодием.

Лечение трубного бесплодия возможно как оперативным, так и консервативным путем.

На первых этапах консервативного лечения проводятся курсы противовоспалительной терапии. Первостепенное

значение при этом имеет иммунотерапия, поскольку при хронических воспалительных процессах на первое место выступают общефункциональные иммунологические нарушения.

Наиболее эффективной при проведении иммунотерапии следует считать аутовакцину, содержащую нетоксичные антигенные компоненты возбудителя воспалительного заболевания, трансплантацию плодового тимуса, применение пирогенала или продигиозана. Широко используются физиотерапевтические методы (ультразвук, ионофорез цинка, калия йодида, внутренняя и наружная диатермия), санаторно-курортное лечение (пеллоидо- и бальнеотерапия), средства, улучшающие микроциркуляцию, адаптогены, биостимуляторы, антибактериальные препараты с учетом чувствительности к ним определенного возбудителя.

До недавнего времени основой консервативного лечения считались лечебные гидротубации и пункции, которые назначались после комплексной противовоспалительной терапии.

Компонентами вводимых лечебных смесей являются гидрокортизон, лидаза, трипсин или химопсин, антибактериальные препараты, новокаин, фурацилдия.

Следует отметить, что при наличии непроходимости маточных труб длительные курсы гидротубации и лечебных пункций приводят к атрофии реснитчатого эпителия, появлению гидросальпинксов, формированию параметрита. Поэтому применение лечебных гидротубации и пункций в последние годы имеет тенденцию к ограничению. Более эффективными представляются оперативные методы лечения, среди которых первое место отводится лапароскопии.

К оперативному лечению прибегают у пациенток с трубным бесплодием при неэффективности консервативной терапии. К основным вмешательствам, применяемым на трубах, относятся: фимбрио- и сальпинголизис, сальпингостомия, сальпинго-сальпингоанастомоз, трансплантация трубы в матку. Следует отметить, что микрохирургические операции на маточных трубах посредством лапаротомии характеризуются низкой эффективностью из-за развития спаечных процессов в послеоперационном периоде, что приводит в итоге к непроходимости труб и аннулирует результаты операции. Поэтому эндоскопические методы ле-

Скачано с сайта MedWed.ru

чения в настоящее время считаются наиболее эффективными, т. к. они лишены недостатков микрохирургических операций при лапаротомии.

Хирургическое вмешательство является лишь этапом при лечении трубного бесплодия, вслед за которым на протяжении нескольких месяцев должны проводиться реабилитационные мероприятия, направленные на профилактику спаечного процесса, улучшение кинетики и функции маточных труб. С этой целью в раннем послеоперационном периоде проводятся гидротубации, физиотерапевтические методы воздействия, бальнео- и пеллоидотерапия.

В случаях, если при лапароскопии выявлена непроходимость маточных труб, которую нельзя корригировать хирургическими методами, прибегают к методам экстракорпорального оплодотворения.

Методика последнего заключается в следующем. После отбора соответствующего контингента больных (возраст, соматический статус, характер менструальной функции и т. д.) проводится медикаментозная подготовка для обеспечения феномена суперовуляции. Для этих целей осуществляется индивидуальный подбор лекарственных препаратов, индуцирующих овуляцию. Препараты назначаются по схеме: клостилбегит, кломифенцитрат по 50–150 мг с 3-го по 7-й день цикла или по 100 мг со 2-го по 6-й день цикла, в зависимости от длительности фолликулиновой фазы. На 3, 5, 7-й дни цикла назначают 150 ЕД пергонала, неопергонала, хумегона, менопаузального гонадотропина. Длительность и дозировка медикаментозного лечения проводятся под контролем УЗИ с 7-го дня менструального цикла (динамика роста и величина фолликула).

При длительной фолликулиновой фазе кломифенцитрат назначают по 100 мг с 5-го по 9-й день цикла, а пергонал, хумегон и др. на 9, 10, 11-й день цикла. Для обеспечения овуляторного пика лютеинизирующего гормона вводится хорионический гонадотропин (ХГ), профази в дозе 5000–10000 ЕД внутримышечно.

Показания к назначению ХГ (профази) является достижение доминантным фолликулом диаметра 18–20 мм, концентрация эстрадиола в сыворотке крови не менее 280 мг/мл из расчета на каждый фолликул диаметром не менее 15 мм.

В последующем проводится трансвагинальная пункция фолликула под контролем УЗИ, аспирация фолликулярной жидкости. Полученные яйцеклетки оплодотворяются in vitro и культивируются в инкубаторе на специальные среды при определенном температурном режиме. На стадии 2–6 бластомеров эмбрионы с помощью катетера переносятся в матку, где продолжается дальнейшее развитие зародыша. При невозможности получения собственной яйцеклетки производится трансплантация донорского эмбриона.

Эндокринное бесплодие

Эндокринное бесплодие — это бесплодие, обусловленное нарушениями процесса овуляции, неспособностью яйцеклетки к оплодотворению или имплантации эмбриона в результате гормональной дисфункции. Удельный вес этой формы бесплодия составляет 20–40%.

Наиболее частая причина эндокринного бесплодия — отсутствие овуляции вследствие ациклических процессов в гипоталамо-гипофизарно-яичниковой системе, характеризующихся огромным многообразием клинических, биохимических и морфологических нарушений, проявляющихся множеством клинических синдромов: синдромом поликистозных яичников, адреногенитальным синдромом, различными формами гиперпролактинемий, гиперандрогениями и т. д.

В клинической практике как причина бесплодия наибольший удельный вес занимают первичные морфо-функциональные нарушения гипоталамо-гипофизарно-яичникового комплекса, проявляющиеся аменореей или гипоменструальным синдромом. В большинстве случаев они обусловлены генохромосомной патологией. К этой группе заболеваний следует отнести синдром Шерешевского-Тернера, смешанную форму дисгенезии гонад, гермафродитизм, адреногенитальный синдром, синдром тестикулярной феминизации, гипопитуитаризм, гонадотропный гипогонадизм, синдром Лоренса-Муна-Бидля и др.

Хромосомные синдромы, кроме типичных клинических проявлений, характеризуются нарушением продукции гонадотропинов, уменьшением синтеза эстрогенов и прогестерона, нарушением кариотипа — 45X0, 46XY, 46XY/45X0. Обычно изменяется экскреция 17-КС в сторону повышения.

Скачано с сайта MedWedi.ru

При гермафродитизме и истинной агенезии половых желез кариотип вариабельный — 46XX или 46XY, уровень ФСГ, ЛГ, как правило, повышен.

Бесплодие, обусловленное вирилизирующим синдромом, связано в основном с повышением синтеза андрогенов.

Типичным представителем вирилизации является адрено-генитальный синдром. В результате наследственного дефицита 21-гидроксилазы, необходимой для синтеза кортикостероидов, по принципу обратной связи увеличивается выработка АКТГ, в результате чего происходит гиперплазия коры надпочечников с активацией синтеза андрогенов. Нарушение функции надпочечников может быть также обусловлено и опухолевым процессом, в таких случаях оно носит вторичный характер.

Наиболее частым проявлением яичниковой формы является синдром поликистозных яичников. Заболевание характеризуется нарушением механизма образования стероидных гормонов, при этом возникает ановуляция, отсутствуют секреторные превращения в эндометрии. Уровень андрогенов повышен, эстрогенов и ЛГ снижен.

Синдром Морриса представлен тестикулярной феминизацией, характеризующейся мужскими гонадами, продуцирующими женские стероиды. Кариотип соответствует 46XY, уровень гонадотропинов повышен.

Гипопитуитаризм сопровождается снижением функции гипофиза, уменьшением продукции всех гипофизарных гормонов. Для гонадотропного гипогонадизма (синдром «пустого турецкого седла») характерно снижение продукции лишь ФСГ и ЛГ.

Патофизиологической основой гипоталамических синдромов (Лоренса-Муна-Бидля, Калльмана и др.) являются дегенеративные изменения в нейросекреторных ядрах гипоталамуса, что сопровождается уменьшением продукции и дисфункцией рилизинг-гормонов.

Бесплодие, вызванное первичным нарушением гипоталамо-гипофизарно-яичниковой системы (первичная недостаточность яичников) может быть обусловлено и повреждающим действием различных факторов внешней агрессии в допубертатный период.

Вторичные нарушения в системе гипоталамус-гипофиз-яичники связаны с заболеваниями, возникающими обычно в постпубертатном периоде. К ним следует отнести нарушение функции щитовидной железы (гипо-гипертиреоз), психическую аменорею, нервно-психическую анорексию и косметическую аменорею, синдром Шихана, Киари-Фроммеля, болезнь Симмондса, синдром гиперторможения гонадотропной функции гипофиза в результате применения синтетических прогестинов, синдром истощения яичников и др.

В настоящее время как причине бесплодия большое внимание уделяется гиперпролактинемии, позволяющей снизить идиопатическое бесплодие на 15–20%. Она может быть обусловлена снижением выработки дофамина в нейросекреторных структурах гипоталамуса, транспорта его в гипофиз, влияниями различного рода фармакологических препаратов.

Повышение продукции пролактина ингибирует синтез фолли- и лютропина, что приводит в итоге к нарушению гормональной и генеративной функции яичников в виде ановуляторных менструальных циклов, недостаточности лютеиновой фазы, аменореи, предменструального синдрома, альгодисменореи.

В настоящее время уделяется большое внимание воздействию неблагоприятных факторов современной цивилизации на состояние репродуктивной системы. Постоянные стресс-реакции различного происхождения вызывают стойкие нейроэндокринные изменения в организме, приводя к нарушениям генеративной функции. Эмоциональное напряжение формирует синдром «стрессожидания и мнимой беременности», отсутствие уверенности в благополучном ее наступлении, что влечет за собой формирование стойких нарушений в гипоталамо-гипофизарной системе, приводящих к бесплодию.

Все перечисленные выше заболевания приводят к нарушению овариального стероидогенеза и дисфункции фолликулярной системы яичников, проявляющейся атрезией или персистенцией фолликула, недостаточностью лютеиновой фазы, лютеинизацией неовулировавшего фолликула и т. д.

Если патофизиологические процессы, связанные с нарушением феномена овуляции, изучены достаточно широко, то бесплодие, обусловленное дисфункцией желтого тела, разработано недостаточно.

Исследования последних лет свидетельствуют, что лютеиновая дисфункция является причиной бесплодия у

Скачано с сайта MedWedi.ru

10–15% бесплодных женщин. Прогестерон активизирует секреторную трансформацию эндометрия, и обеспечивает оптимальное функциональное состояние маточных труб. Снижение его продукции приводит к тубарному спазму, асинхронизации перистальтической функции труб, тем самым нарушая процесс передвижения яйцеклетки и в последующем эмбриона в матку, а неполноценные процессы секреторного превращения эндометрия, по сути дела, нивелирует феномен нидации плодного яйца.

Определенная роль в развитии бесплодия отводится нарушениям продукции биологически активных веществ (простагландинов, простациклина, тромбоксана, эндогенных опиоидов, системы перекисного окисления липидов и др.).

Простагландины — это особые биологически активные субстанции, занимающие важное место в процессах метаболизма. В отличие от гормонов простагландины синтезируются внутриклеточно и воздействуют на те же клеточные элементы, в которых образуются. По сути дела, они представляют собой особый класс «клеточных» гормонов. Простагландины образуются в клетках эндометрия, эндотелии маточных сосудов, гранулезных клетках фолликулов, миометрии и маточных трубах. Эстрогены усиливают синтез простагландинов, прогестерон и пролактин оказывают ингибиторное действие. Зарегистрировано два типа повышения концентрации простагландинов — предовуляторный и предменструальный.

Овуляция в значительной степени происходит при участии простагландинов, которые повышают контрактильные свойства гладкомышечных элементов оболочки фолликула и усиливают образование коллагеновых веществ.

Весьма сложной представляется роль простагландинов в участии сократительной деятельности маточных труб. Пассаж яйцеклетки по трубе происходит под действием простагландинов, которые способствуют продвижению яйцеклетки и плодного яйца в матку и обеспечивают его имплантацию.

Определенное место в регуляции функций репродуктивной системы занимают эндогенные опиоидные системы. Оптимальный циклический их уровень обеспечивает процесс овуляции, нормальное функционирование желтого тела. При ановуляторном бесплодии синтез эндорфинов значительно снижен. В то же время избыток продукции

эндорфинов подавляет гонадотропную функцию гипофиза. Таким образом, назначением антагонистов опиоидов (налоксон, налтрексон) можно регулировать гипофизарно-яичниковую функцию при ее нарушениях.

Диагностика эндокринного бесплодия является весьма сложной проблемой. Кроме тривиального клинического обследования (жалобы, анамнез, объективный, общий и специальный гинекологический осмотр), существуют множественные специальные клинико-лабораторные методы диагностики нейроэндокринных нарушений репродуктивной системы. Направленность углубленного обследования зависит от предполагаемой причины имеющегося нарушения.

Для суждения об эндокринной функции яичников используют тесты функциональной диагностики, исследуют содержание половых стероидов в крови или уровень их экскреции с мочой, производят гистологическое исследование эндометрия. Перечисленные исследования необходимо проводить в динамике на протяжении менструального цикла. Однократное исследование может привести к неправильной трактовке и ошибочному заключению. Отсутствие двухфазности базальной температуры, отрицательный симптом «зрачка», «папоротника», отсутствие характерных кольпоцитологических изменений, ациклическая продукция эстрогенов и прогестерона, отсутствие секреторных изменений в эндометрии свидетельствуют об отсутствии овуляции.

Для оценки функционального состояния гипофиза необходимо определить содержание гонадотропных гормонов — фоллитропина, лютропина, пролактина. Высокоинформативным в дифференциальной диагностике гиперпролактинемии является диагностический тест с парлоделом. Препарат принимают натощак однократно в дозе 2,5 или 5 мг, после чего определяют содержание пролактина в течение первых 4 часов. У здоровых женщин уровень пролактина резко снижается, при аденоме реакция отсутствует, при функциональной гиперпролактинемии она ослаблена.

Рентгенологическими признаками опухоли гипофиза является остеопороз стенок турецкого седла, неровность участка внутреннего контура его костной стенки при неизмененной структуре костей свода черепа.

Скачано с портала MedWedi.ru

С этой же целью используются компьютерная томография, пневмоэнцефалография, ангиография.

Гормональные исследования дополняются определением уровня рилизинг-факторов, отражающих функциональное состояние гипоталамуса.

Существенное значение в диагностике эндокринного бесплодия имеют диагностические гормональные пробы с хорионическим гонадотропином, ЛГ-рилизинг-гормоном, прогестероном, преднизолоном, кломифеном и др. Они позволяют установить уровень нарушения нейроэндокринной регуляции и определить степень компенсаторных возможностей гипоталамо-гипофизарной системы.

При подозрении на участие в патологическом процессе надпочечников исследуют содержание 17-КС, тестостерона, кортизола, АКТГ; щитовидной железы — основного обмена, холестерина.

Дополнительную информацию в плане выявления причины эндокринного бесплодия дают ультразвуковые и эндоскопические методы обследования.

Эхография позволяет контролировать рост фолликулов, овуляцию, определить толщину эндометрия в различные фазы маточного цикла.

Эндоскопические методы исследования дают возможность не только визуализировать органы малого таза, но и произвести биопсию яичников, с последующим гистологическим и морфологическим исследованием биоптата. Вероятно, следует считать оправданным использование эндоскопических методов (лапароскопия, гистероскопия) во всех случаях, когда дальнейшее обследование и лечение женского бесплодия невозможно без прямого осмотра органов малого таза.

В комплекс обследования женщин с бесплодием следует включать медико-генетическое консультирование с проведением специальных методов определения полового хроматина, кариотипирования, цитогенетического обследования и др. Это позволяет выявить моносомию, мозаицизм, делеции и другие хромосомные аномалии, являющиеся причиной бесплодия.

При лечении эндокринного бесплодия необходимо исходить из того, что бесплодие является результатом различных заболеваний, поэтому акцент терапии прежде всего

должен быть направлен на устранение той или иной патологии, вызывающей бесплодие.

Для устранения гипоталамо-гипофизарной недостаточности широко используются гонадотропные гормоны, оказывающие стимулирующее действие на яичники. К ним относятся человеческий менопаузальный гонадотропин, хорионический гонадотропин, профази, пергонал, хумегон и др. Дозировка и продолжительность лечения зависят от индивидуальной реакции больной. Например, критерием назначения ФСГ является уровень увеличения продукции эстрогенов до 150 нмоль/сут.

Для определения степени зрелости фолликула и его готовности к овуляции используется эхографический контроль за величиной фолликула и толщиной эндометрия.

Для вызывания овуляции широко применяются синтетические рилизинггормоны. Внутривенное введение ЛГ-рилизинг-гормона в пульсирующем режиме (5–10 мкг/импульс) является эффективным у женщин с нормо- и гипоэстрогенией при наличии резистентности к кломифену.

При лечении больных с ановуляцией при нормальных показателях продукции гонадотропных гормонов широко используется кломифенцитрат и его аналоги. Терапевтический эффект препарата заключается в его антиэстрогенном действии, что приводит к усиленному синтезу рилизинг-факторов и гонадотропных гормонов (ФСГ, ЛГ).

При использовании гонадотропных гормонов и кломифена возможны осложнения в виде синдрома гиперстимуляции яичников, в связи с чем доза препаратов должна подбираться индивидуально.

При недостаточности эстрогенной функции яичников (недостаточная фолликулиновая фаза) используют эстрогены (микрофоллин, фолликулин и др.), для лечения больных с неполноценной лютеиновой фазой эффективно применение туринала, норколута, прегнина, прогестерона во вторую в фазу менструального цикла. Комбинированные эстрогенгестагенные препараты назначают с целью rebound-эффекта в течение 2–3 циклов.

Избыточная продукция пролактина ингибируется путем назначения бромкриптина (парлодела) или метерголина. Вопрос об оптимальной дозе и длительности применения ингибиторов пролактина решается индивидуально в зависимости от чувствительности лактотрофов и

Скачано с сайта MedWedi.ru

степени выраженности ответной реакции гипофизарно-яичниковой системы на прием препарата. Парлодел назначают по 1,25–2,5 мг 2 раза в день. Доза может быть увеличена до 20 мг в сутки. Длительность приема препарата 4–6 мес.

При наличии адреногенитального синдрома используют преднизолон или дексаметазон начиная с 10–15 мг с постепенным снижением дозы в течение 4–6 мес. Экскреция 17-КС при этом должна находиться в пределах 14–16 мкмоль/сутки.

Наряду с медикаментозным лечением используются физиотерапевтические методы воздействия: электрофорез, диатермия, электростимуляция шейки матки, лазерное излучение, иглорефлексотерапия, аутотрансфузия УФОК, аллотрансплантация криоконсервированной ткани яичника; хирургические в виде диатермокоагуляции и термокаутеризации яичников с помощью эндоскопии.

Иммунологическое бесплодие

Иммунологическое бесплодие является достаточно сложной и до конца не изученной проблемой.

Причинами иммунологического бесплодия у женщин могут быть специфические изоантитела к сперматозоидам в различных отделах полового тракта: во влагалище, цервикальной слизи, эндометрии, маточных трубах, фолликулярной и перитонеальной жидкости, аутоантитела к блестящей оболочке яйцеклетки, клеткам зернистого слоя или аутоиммунные тотальные поражения яичников. Изоиммунный ответ на сперматозоиды в организме женщины реализуются как посредством гуморальных, так и клеточных факторов, может иметь общий и местный характер, причем наиболее выраженным является регионарный иммунитет.

Основное звено иммунитета представлено в цервикальной слизи, она осуществляет иммунную защиту путем продукции иммуноглобулинов (IgA), а также абсорбции их из плазмы (IgA, IgG и IgM).

Шеечная слизь играет роль биологического клапана, который в определенные дни менструального цикла позволяет сперматозоидам проникать в полость матки. Наиболее благоприятным периодом в этом отношении является овуляция. В это время вязкость шеечной слизи уменьшается, изменяется ее pH, происходит падение уровня всех иммуноглобулинов, создаются наиболее благоприятные условия для выживания и накопления сперматозоидов. Установлено, что у женщин, страдающих бесплодием, уровень IgA и IgG повышен во всех фазах менструального цикла, и антиспермальные антитела шеечной слизи относятся именно к этим классам иммуноглобулинов.

В настоящее время известно около 40 антигенов эякулята, способных вызвать образование антител. Кроме того, местная инфекция в половых путях женщины также может способствовать выработке антител, как за счет стимулирующего действия инфекции, так и за счет перекрестно реагирующих антигенов. Все виды хирургических вмешательств, таких, как введение ВМС, выскабливание, операции на матке и придатках, представляют собой выраженные иммунные атаки на половую систему женщины и могут способствовать выработке антител. Следует отметить, что местные антиспермальные антитела в большей степени коррелируют с бесплодием, чем общие, определяемые в сыворотке крови.

Выделяют несколько путей стабилизации женского организма эякулятом: за счет генетической предрасположенности, сексуальной активности во II-ю фазу менструального цикла (отсутствует слизь в канале шейки матки, строма эндометрия разрыхлена, и это облегчает проникновение сперматозоидов в субэпителиальный слой и обеспечивает контакт их с иммунокомпетентными клетками), наличие инфекции (перекрестное реагирование), снижение содержания ингибинов иммунного ответа в семенной плазме.

Антисперматозоидный иммунитет может проявляться следующими реакциями: возникновением гуморальных антител, образованием тканевых антител, усиленным фагоцитозом сперматозоидов, сенсибилизированными моноцитами в шейке и полости матки, отсроченной реакцией сенсибилизации в виде торможения имплантации бластоцисты или ее разрушения, выбросом эякулята из сенсибилизированной полости матки путем ее усиленных сокращений.

Вместе с тем частота обнаружения антиспермальных антител в популяции фертильных и нефертильных женщин практически одинакова, в связи с чем вопрос о роли указанных иммунологических реакций в развитии бесплодия остается открытым.

Скачано с портала MedWedi.ru

Антиспермальные антитела могут образовываться не только в женском, но и в мужском организме в результате нарушения гаметотестикулярного барьера при травме, инфекции или хирургическом вмешательстве. Не исключается роль генетически обусловленной склонности к образованию у некоторых мужчин антиспермальных антител.

При наличии антиспермальных антител в семенной плазме отмечается агглютинация сперматозоидов (фото 69), которая препятствует проникновению их в шейку матки, полость матки, трубы, что приводит к бесплодию. Исходя из этого необходимо обследовать супругов в тех случаях, когда никаких других причин его выявить не представляется возможным.

Кроме антиспермальных изоантител, в организме женщин, страдающих бесплодием, обнаружены антитела к блестящей оболочке яйцеклетки и клеткам зернистого слоя, причем эти два вида антител практически никогда не встречаются одновременно. Антигены блестящей оболочки представляют собой гликопротеиды и мукополисахариды, а антитела представлены иммуноглобулинами класса G. В то же время убедительные данные, подтверждающие роль аутоантител к блестящей оболочке в развитии бесплодия, отсутствуют. Необходимо отметить, что причиной иммунологического бесплодия у женщин могут быть аутоиммунные оофориты, которые редко возникают как изолированное заболевание, а чаще сочетаются с другими системными аутоиммунными болезнями. Аутоиммунные поражения гонад необратимы.

Обобщая данные о роли иммунных факторов при нарушениях репродукции у человека, следует подчеркнуть, что они в значительной степени разноречивы и требуют дальнейшего изучения.

Клиническая диагностика иммунного фактора бесплодия достаточно трудна.

С целью выявления антиспермальных антител в семенной плазме применяются тесты спонтанной агглютинации сперматозоидов в желатине. Для определения антиспермальных антител в организме женщин используют реакцию Изожима (иммобилизация сперматозоидов). Иммобилизация сперматозоидов является методом выбора для проведения скрининг-обследования женщины на предмет выявления антител в плазме крови, она также может при-



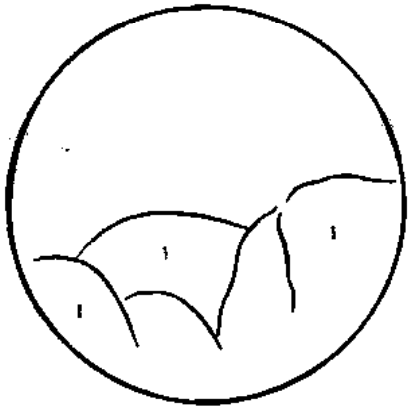

Фото 37.
Плодное яйцо при малых сроках беременности.
1-оболочка плодного яйца

Скачано с портала MedWedi.ru



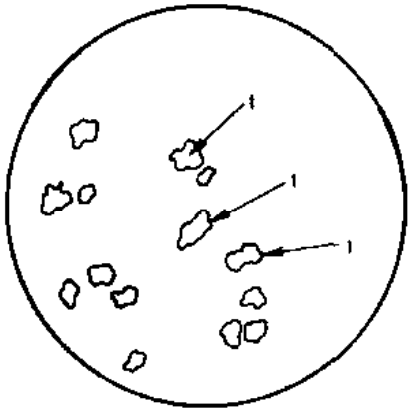

Фото 38.
Аденомиоз.
1-эндометриоидные ходы

Фото 39. Люминесцентно-микроскопическое исследование при остром колпите.
Видны большое количество лейкоцитов и клетки отслоившегося влагалищного эпителия

Скачано с сайта Medfredi.ru



Фото 40. Микроскопическая картина при остром эндометрите. Перигландулярная лейкоцитарная инфильтрация

Фото 42. Остроконечные кондиломы наружных половых органов

Фото 41. Пиосальпинкс (макропрепарат)

Фото 43.
Гистеросальпингография при туберкулезном сальпингите. Маточные трубы с контурами, похожими на четки, бусы

Скачано с портала MedWedi.ru



Фото 44.
Гистеросальпингография при туберкулезном сальпингите. Матка Т-образной формы, трубы укорочены, ригидны, конечные отделы имеют вид луковиц

Фото 45.
Гистеросальпингография при туберкулезном сальпингите. Трубы непроходимы, гидросальпинкс слева

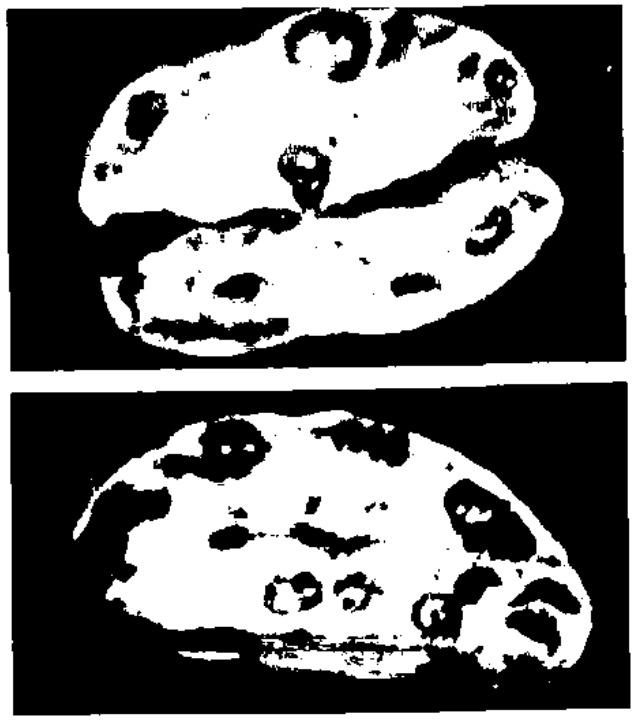

Фото 46. Поликистозные яичники на разрезе

Фото 47. Поликистозное изменение яичников

Скачано с портала MedWedi.ru

Фото 48. Фиброма вульвы на ножке

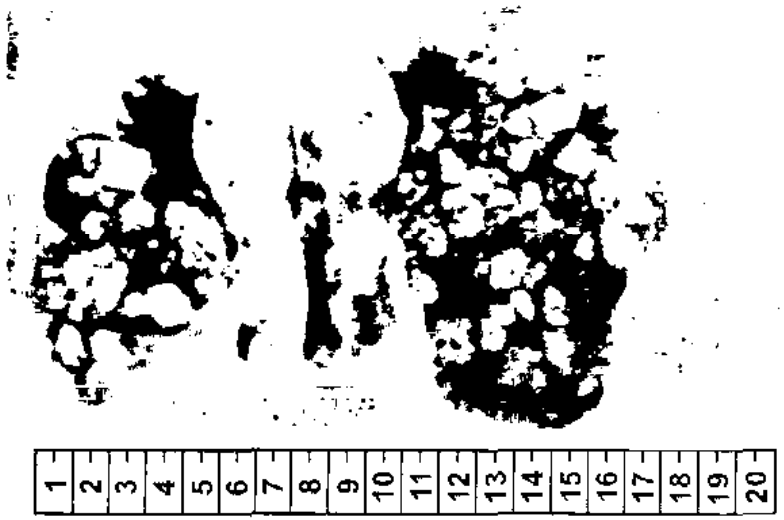

Фото 49.
Двусторонняя папиллярная кистома яичника (макропрепарат)

Фото 50. Псевдомуцинозная кистома яичника на разрезе

Фото 51.
Рак яичника с метастазами в большой сальник (макропрепарат)

Скачано с портала MedWedi.ru

Фото 52. Эндометриоидная киста яичника

Фото 53. Ретроцервикальный эндометриоз

Скачано с сайта MedWedi.ru

Фото 54. Эндометриоз крестцово-маточных связок

Фото 55. Малые формы эндометриоза

Скачано с портала MedWedi.ru

Фото 56.
Метросальпингограмма при проходимых маточных трубах непосредственно после введения контрастного вещества

Фото 57.
Метросальпингограмма при проходимых маточных трубах через 24 часа после введения контрастного вещества

а

б

Фото 58.
Гистеросальпингограмма при непроходимости маточных труб в ампулярных отделах. Небольшой дефект наполнения в дне тела матки.
а — непосредственно после введения контрастного вещества;
б — через 24 часа

Скачано с сайта MedWedi.ru



Фото 39. Микроагглютинация сперматозоидов

меняться для исследования цервикальной слизи. Существуют также методики выявления антител цервикальной слизи.

Для исследования спермантител в крови как женщин, так и мужчин, применяется способ иммунофлюоресцентного выявления антител.

Важным диагностическим тестом иммунологической совместимости супругов является постконтальный тест Шуварского-Хунера и проба Курцрокка-Миллера (тест контакта спермы с цервикальной слизью). Перечисленные методики описаны в соответствующих руководствах.

Общепринятым в лечении иммунологического бесплодия являются иммуносупрессивные методы, осеменение «отмытой» спермой, спермой донора, антибиотикотерапия.

Иммуносупрессивные методы заключаются в назначении небольших доз кортикостероидов на протяжении 2–3 месяцев либо ударных доз в течение 7 дней в предовуляторный период. При наличии аутоиммунизации мужчин производится «отмывание» сперматозоидов физиологическим буфером с добавлением 5–10% сыворотки крови человека или альбумина, в результате чего с их поверхности удаляются антитела и отмытые сперматозоиды вводятся в цервикальный канал или в полость матки женщины. Широко распространенным методом является инсеминация спермой донора (рис. 62).

Антибиотикотерапия, проводимая с целью коррекции аутоиммунных сдвигов, вызванных латентно протекающим воспалительным процессом в половых органах, находится в стадии активного изучения и широкого распространения не получила.

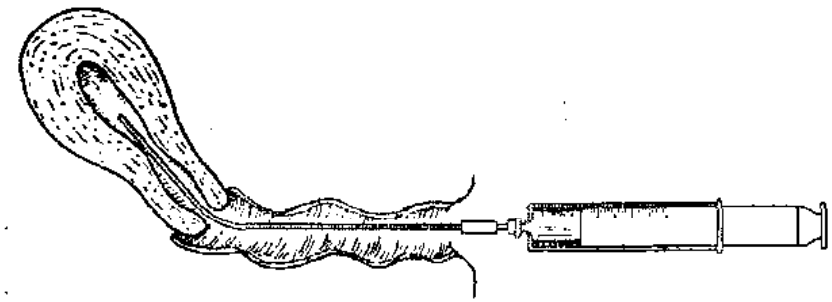

Рис. 62. Внутриматочная инсеминация (схема)

Скачано с портала MedWedi.ru

При лечении иммунных форм бесплодия рекомендуется контрацептивная терапия (использование презерватива в течение 6–9 мес).

Бесплодие, связанное с анатомическими нарушениями в репродуктивной системе

К этой форме бесплодия относятся различные аномалии развития женских половых органов, хирургическое удаление матки, маточных труб, яичников, травмы половых органов с образованием мочеполовых и кишечнополовых свищей, внутриматочные синехии (синдром Ашермана), образующиеся в результате травмы при выскабливании, опухоли матки и придатков.

Клиника, диагностика и лечение вышеназванных патологических процессов описаны в соответствующих главах.

Мужское бесплодие

Мужское бесплодие, как и женское, является не заболеванием, а симптомом различных заболеваний. В настоящее время частота мужского бесплодия достигает 40%. При обследовании бесплодной супружеской пары в первую очередь необходимо исключить мужское бесплодие на основании спермограммы, которая сдается при воздержании от половой жизни не менее 3 дней, но не более 7 дней, а от принятия алкоголя не менее 5 дней.

Согласно нормативам ВОЗ объем эякулята должен составлять 2–5 мл, количество сперматозоидов в 1 мл спермы не менее 20 млн, активно-подвижных сперматозоидов 25–40%, живых сперматозоидов не менее 60%, мертвых не более 40%, дегенеративных форм не более 30–40%, pH спермы в норме 7–7,6, время разжижения спермы в норме 15–30 минут, спермоагглютинация отсутствует, клетки сперматогенеза составляют не более 3–5%, лейкоцитов — 3–8 экз. в п/зрения, эритроциты — отсутствуют.

При наличии в 1 мл более 200 млн сперматозоидов диагностируется полизооспермия, менее 20 млн — олигозооспермия.

Недостаточное количество активно-подвижных сперматозоидов называется астеноспермией, наличие в сперме

80% и более мертвых сперматозоидов — некроспермия, большое количество дегенеративных форм сперматозоидов — тератозооспермия. Отсутствие в сперме зрелых сперматозоидов при наличии клеток сперматогенеза называется азоспермией, а отсутствие и клеток сперматогенеза — аспермией. Наличие в сперме более 8 лейкоцитов — пиоспермия, наличие крови — гемоспермия, наличие эритроцитов в сперме при микроскопии — микрогемоспермия.

Согласно современной классификации бесплодие у мужчин подразделяется на:

1. Секреторное бесплодие:

а) секреторно-эндокринное (на почве первичной, вторичной и дискорреляционной недостаточности половых желез);

б) секреторно-токсическое (вследствие экзогенной интоксикации).

2. Экскреторное бесплодие:

а) экскреторно-токсическое (на почве воспалительной или другой интоксикации семявыносящих путей);

б) экскреторно-обтурационное (при обструкции семявыносящих путей приобретенного и врожденного характера).

3. Сочетанное бесплодие — секреторная недостаточность половых желез различного генеза в сочетании с явлениями обструкции и интоксикации.

4. Иммунологическое бесплодие.

5. Прочие формы бесплодия — неклассифицируемые, аспермaтизм (отсутствие эякуляции).

Диагностика мужского бесплодия. При обследовании мужчины необходимо обращать внимание на выраженность первичных и вторичных половых признаков, врожденную и приобретенную патологию половых органов, наличие общих тяжелых, истощающих (сепсис, диабет) и воспалительных заболеваний (простатит, эпидидимит, орхит и др.). Специальные методы исследования включают макро- и микроскопическое, биохимическое исследование эякулята, определение гормональных и иммунологических сдвигов, рентгенологическое исследование половых путей (генитография), биопсию яичек.

При наличии воспалительных изменений в органах мочеполовой и других систем организма проводятся клинические (анализ крови, мочи), бактериологические анализы секретов и экскретов половых органов (секрета предста-

Скачано с сайта Med17edi.ru

тельной железы, содержимого семенных пузырьков и эякулята). При подозрении на генетическую патологию проводят определение полового хроматина и кариотипа.

Лечение и профилактика. Лечение мужского бесплодия ввиду отсутствия эффективной комплексной терапевтической программы, а также единых критериев оценки результатов представляет собой сложную проблему.

Лечение мужского бесплодия наиболее целесообразно проводить многоэтапным методом по индивидуальным планам, с учетом этиологических и патогенетических особенностей.

Общие терапевтические мероприятия включают в себя: правильный режим питания, устранения профессиональных и бытовых вредностей, нормализацию режима труда и отдыха, лечебно-физические упражнения, рациональный режим половой жизни, нормализацию функции органов, участвующих в гормонопоэзе, применение седативных и биостимулирующих препаратов, лечение сопутствующих заболеваний.

В лечебный комплекс включают также препараты целенаправленного действия:

а) действующие на митотическую стадию сперматогенеза (препараты типа фоллитропина);

б) действующие на мейотическую стадию.

К первой группе препаратов относится сывороточный гонадотропин или префизон, а также производные прогестинов, которые, воздействуя на ядра гипоталамуса, стимулируют продукцию собственных гонадотропинов, в частности, фоллитропина (клостилбегит, гравосан, кломифен).

Из препаратов второй группы используют средства типа тестостерона (тестэнат, тетрастерон, метилтестостерон и др.).

Если андрогенная резервная функция сохранена, то рекомендуются лекарства, действующие по типу лютеотропина. К ним относятся хорионический гонадотропин, профази, хоригонин и другие аналоги.

При наличии стойкой олигозооспермии с удовлетворительными функциональными показателями сперматозоонов и нормальной детородной функцией у жены можно производить терапевтическую инсеминацию с использованием спермы мужа в период овуляции, при неудовлетворительных функциональных показателях сперматозоонов используют сперму донора. Если бесплодие носит стойкий

характер и не поддается терапии, супругам рекомендуется усыновить ребенка или прибегнуть к современным репродуктивным технологиям.

Современные репродуктивные технологии

Долгие годы бесплодие считалось чисто женской проблемой, что во многом обусловило интенсивное изучение этого вопроса и успехи, достигнутые в области его диагностики и лечения. Путь в восстановление фертильности с помощью реконструктивно-пластических операций был бы еще очень долгим, если бы не расшифровка механизмов эндокринного контроля менструального цикла женщины, который позволил понять основные закономерности процесса роста фолликулов, овуляции и развития желтого тела, охарактеризовать особенности гонадотропной регуляции этих процессов. Изучение процессов секреции половых и гонадотропных гормонов в динамике менструального цикла послужили основой для создания представлений о механизме обеспечения циклической активности репродуктивной функции женщины. В результате научных исследований были синтезированы гормональные препараты: гестагены, эстроген-гестагены, антиэстрогены, гонадотропины, гонадотропин-рилизинг гормоны, агонисты и антагонисты гонадотропин-рилизинг гормонов.

Кроме того, благодаря эмбриологии стала возможной разработка технологии дозревания ооцитов и капацитации спермиев вне организма, возможность оплодотворения и дальнейшего развития человеческих эмбрионов in vitro.

Создание и применение аналогов гонадотропин-рилизинг гормона в клинической практике является величайшим достижением последних 10 лет в области гинекологической эндокринологии. Это позволило использовать возможность блокады гонадотропной функции гипофиза и, таким образом, тормозить секрецию половых гормонов (эстрадиола и тестостерона) гонадами.

С помощью агонистов ГнРГ совершенствуются режимы стимуляции овуляции в программе экстракорпорального оплодотворения (ЭКО), у женщин с синдромом поликистозных яичников с повышенным уровнем ЛГ.

Наряду с синтезом агонистов интенсивно проводятся научные исследования, посвященные синтезу антагонистов

Скачано с сайта MedWedi.ru

ГнРГ. Прогресс в получении антагонистов медленный, поскольку следует заменить несколько аминокислот молекул ГнРГ. Преимуществом в действии антагонистов является исключение фазы стимуляции секреции гонадотропинов, что явится их основой в использовании в процедурах вспомогательных репродуктивных технологий (ВРТ).

Кроме ЭКО, к методам технологии ВРТ относятся:

— внутриматочная инсеминация капацитированными спермиями мужа и инсеминация криоконсервированной спермой донора,
— перенос гамет и зигот в маточные трубы (ГИФТ, ЗИФТ),
— методики микроманипуляций — ICSI, MEZA, TEZA, PEZA,
— частичное рассечение (PZD) и введение спермиев под zona pellucida (SUZI),
— донация ооцитов и эмбрионов,
— суррогатное материнство.

Внутриматочная инсеминация спермой мужа — результативность данной программы находится на уровне 16%. Когда показатели спермограммы мужа ниже нормы или барьер несовместимости преодолеть не удается, с согласия обоих супругов прибегают к **оплодотворению спермой донора**. Несмотря на высокую эффективность данного метода, его используют ограниченное число пар (как правило, если муж является носителем хромосомных патологий), поскольку даже при наличии единичных спермиев супружеские пары предпочитают использовать технику ICSI.

Другой разновидностью искусственного оплодотворения является **ГИФТ** — перенос яйцеклеток вместе со сперматозоидами в маточные трубы. Условием успеха этой процедуры является своевременность ее проведения, проходимость и полноценность маточных труб. Иногда прибегают к другому варианту искусственного оплодотворения — переносу эмбриона (зиготы) в маточную трубу, т. н. ЗИФТ. Обычно ГИФТ и ЗИФТ совмещают с диагностической лапароскопией у женщин с неясной формой бесплодия. Эффективность указанных методик до 30%.

Экстракорпоральное оплодотворение (ЭКО), пожалуй, сегодня **самый популярный метод ВРТ**. Слагаемое успеха данного метода состоит из большого числа факторов: опыта и квалификации медицинского персонала, качества сред и реактивов, слаженности работы аппаратуры. От больных при лечении методом ЭКО требуются большое терпение, дисциплинированность и строжайшее соблюдение рекомендаций врача.

Использование методов низкотемпературного хранения гамет и эмбрионов позволяет получать беременности после инсеминации ооцитов криоконсервированной спермой.

В настоящее время при неуспешной фертилизации во многих центрах применяется методика реинсеминации ооцитов.

ICSI. Эта техника позволяет значительно расширить возможности ЭКО, например, при лечении крайне тяжелой формы мужского бесплодия, когда в эякуляте удается обнаружить лишь единичные сперматозоиды. Используя технику микроманипуляций, сперматозоид вводят прямо в яйцеклетку и таким образом добиваются ее оплодотворения. Частота наступления беременности при применении данного метода иногда превосходит эффективность стандартного ЭКО. Более того, иногда беременность возможна даже в тех случаях, когда в эякуляте мужчины вообще нет сперматозоидов. В этих случаях из яичек или их придатков путем **пункции** получают клетки-предшественники сперматозоидов и добиваются оплодотворения. Описанная техника микроинъекций применяется при лечении самых тяжелых форм мужского бесплодия, когда в эякуляте удается обнаружить единичные сперматозоиды, что позволяет практически отказаться от использования донорской спермы.

Отмечая несомненные успехи в развитии и использовании методов **ВРТ**, нельзя не оценивать **перспективы** в лечении бесплодия, каковыми, несомненно, являются:

Прогресс в фундаментальных исследованиях: исследования на молекулярном и генном уровнях процессов гаметогенеза, оплодотворения и раннего развития эмбрионов человека. Знания тонких механизмов данных процессов позволят использовать новые перспективы в проведении лечебных и диагностических манипуляций ВРТ.

Углубление знаний в области криоконсервирования репродуктивных клеток и эмбрионов человека. Понимание процессов, происходящих в результате криоконсервирования, влияние факторов криоконсервирования на морфофункциональные, цитогенетические и молекулярно-гене-

Скачано с портала MedWedi.ru

тические характеристики гамет и эмбрионов должно лечь в основу широкого использования криобанков для сохранения генофонда нации.

Разработка и внедрение в практику новых лекарственных препаратов, выпуск которых будет основан на новейших достижениях биотехнологии.

Преимплантационная диагностика наследственных заболеваний и развитие генной терапии.

Преимплантационная генетическая диагностика была предложена как один из способов предупреждения селективного выкидыша после пренатальной диагностики по результатам исследования биопсийного материала из ворсин хориона или амниоцентеза. Проведение предимплантационной генетической диагностики необходимо парам с повышенным риском генетических и хромосомных нарушений у потомства. Техника микроманипуляций **(биопсия полярных телец и бластомеров)** позволила вплотную подойти к вопросу предимплантационной диагностики наследственных заболеваний и даже их коррекции.

Цитогенетическое обследование супружеских пар, которое позволит:

1. Выявить такие случаи бесплодия или невынашивания беременности, когда шансы появления потомства у одного из супругов резко снижены или отсутствуют вовсе.

2. Выявить случаи значительного повышения нестабильности генома, когда специальное лечение (антиоксиданты и иммуномодуляторы) позволяет в какой-то степени снизить риск развития сбоев при зачатии.

Использование методов клонирования для лечения некоторых форм бесплодия.

Хотя клонирование человека пока что неприемлемо, сопутствующие научные знания и подходы могут быть уже сейчас полезными в разработке новых методов лечения бесплодия. Так, ооциты, полученные от молодых здоровых женщин, могут быть использованы в качестве доноров цитоплазмы в случае ооцитарного фактора отсутствия оплодотворения.

Несмотря на то, что первоначальная реакция повсеместно была направлена против клонирования человека, сейчас имеются высказывания, что эта технология может быть использована для лечения некоторых видов бесплодия, например, при отсутствии или абсолютной дисфункции половых желез у мужчин и женщин.

Отказ от химических методов лечения бесплодия и прогресс **клеточной и тканевой терапии** для восстановления репродуктивной функции позволил внедрить в практику метод трансплантации фетальной тестикулярной ткани для улучшения сперматогенеза у мужчин с олигоастенозооспермией. Широко применяется трансплантация фетоовариальной, плацентарной и других видов тканей для лечения иммунологических форм бесплодия.

За последние 10 лет произошла техническая и технологическая эволюция методов ВРТ: от естественных циклов — к стимулированным, от лапароскопического забора ооцитов — к их получению под звуковым контролем сначала трансабдоминальным, а затем и трансвагинальным доступом, от ультразвукового мониторинга — к ультразвуковому плюс гормональному, от банальных инсеминаций до сложнейших технологий — ЭКО+ICSI.

В связи с изложенным следует отметить необходимость разработки этических и юридических норм, регламентирующих каждый этап технологии ВРТ. Внедрение в практику методов ВРТ требует дополнительных усилий психологов, правоведов, деятелей церкви по решению вопросов, ранее не встречавшихся в обществе. Например, уже сегодня методы ВРТ вторглись и в сущностные понятия о семье. Действительно, генетические и биологические родители, доноры, суррогат-матери — все это изменяет веками сложившиеся представления о семье. Поскольку в одну семью, теоретически, могут входить сразу 5 родителей: юридические отец и мать, донор спермы (биологический отец), донор яйцеклетки (биологическая мать), суррогатная мать.

Все это требует создания специальных комитетов по этике при центрах, использующих методы вспомогательной репродукции.

Скачано с портала MedWedi.ru

Глава 14. Повреждения половых органов

Травмы женских половых органов встречаются достаточно редко и делятся в зависимости от характера повреждающего фактора на повреждения в результате тупой травмы; колотые, резаные, огнестрельные раны; травмы, возникшие по типу «падение на кол»; в результате проникновения в половые органы инородных тел; повреждения при половом акте, во время родов, при врачебных манипуляциях (ятрогенные). В зависимости от локализации повреждения различают следующие варианты: травмы наружных половых органов и влагалища, повреждения шейки и тела матки, кишечно-половые и мочеполовые свищи.

Травмы наружных половых органов и влагалища могут произойти во время родов, при грубом половом сношении, особенно в состоянии алкогольного опьянения, при изнасиловании или если половой акт проведен в необычном положении. Умышленный травматизм, производственные травмы встречаются весьма редко. Нечасто встречаются также термические и химические ожоги. Повреждения медицинского характера возможны в результате лучевой терапии при злокачественных новообразованиях, при неосторожном обследовании с помощью зеркал, введении пессариев пожилым женщинам.

Основными жалобами при повреждениях наружных половых органов и влагалища являются боль и кровотечение. В связи с обильной васкуляризацией области вульвы закрытые повреждения обычно сопровождаются отеком и развитием гематомы, при открытых травмах — кровотечением, иногда очень обильным. Образование гематомы в виде быстрорастущего синевато-красного (багрового) образования проявляется у больной чувством напряжения в области половых органов, болями, тенезмами, нередко анемизацией. При массивном повреждении влагалища (особенно при изнасилованиях) нередко нарушается целостность уретры, мочевого пузыря, прямой кишки и окружающей клетчатки, в связи с чем у таких больных могут в дальнейшем возникнуть кишечно-влагалищные и мочеполовые свищи. При травмах мочевого пузыря, прямой кишки и ее сфинктера может отмечаться недержание мочи, газов и кала.

Постановка диагноза обычно не представляет трудностей и основывается на данных анамнеза, осмотра, гинекологического (бимануального и в зеркалах) и прямокишечного исследований. При подозрении на повреждения, проникающие в брюшную полость, на ранение мочевого пузыря производятся цистоскопия, лапароскопия, диагностическая лапаротомия.

При нетяжелых травмах лечение ограничивается местным применением антисептических растворов; при тяжелых травмах приходится прибегать к различным оперативным вмешательствам. При обильном кровотечении следует срочно обеспечить гемостаз и восполнить кровопотерю, а иногда провести и противошоковые мероприятия. В связи с возможным инфицированием вводят противостолбнячную, а при загрязнении раны — и противогангренозную сыворотку. Назначаются антибиотики широкого спектра действия. Первичная обработка раны проводится согласно общим хирургическим принципам. При чистых свежих ранах в области промежности накладывают кетгутовые швы на слизистую оболочку влагалища, начиная с верхнего угла разрыва, на кожу — скобки или шелковые швы. При локализации раны вблизи уретры ушивание проводят при введенном в мочеиспускательный канал металлическом катетере, который затем заменяют эластическим и оставляют его в мочевом пузыре, учитывая возможность рефлекторной задержки мочеиспускания. При кровотечении из раны в области луковиц преддверия влагалища накладывают швы с подведением лигатур до самой надкостницы, чтобы не травмировать при ушивании венозное сплетение. При небольшом паренхиматозном кровотечении ограничиваются тугой тампонадой кровоточащего участка и наложением давящей повязки. При образовании гематомы, если она не увеличивается, накладывают давящую повязку, холод, покой, назначают хлорид кальция, викасол, витамины К, РР, С. Если гематома нарастает, необходимо рассечь кожу в области наибольшего выпячивания,

Скачано с сайта MedWedi.ru

удалить сгустки крови и ушить кровоточащие сосуды. При свежей гематоме рану можно ушить наглухо. Если после травмы имеются признаки инфицирования, то полость гематомы необходимо дренировать. В течение нескольких дней полость промывают дезинфицирующими растворами (перекись водорода, диоксидин, раствор фурацилина).

Если разрыв промежности сопровождается травмой прямой кишки и загрязнением раны каловыми массами, особенно когда помощь приходится оказывать спустя 12 ч и более после травмы, то рану и прямую кишку промывают 5% раствором перманганата калия, раствором фурацилина или риванола, а затем рыхло тампонируют с применением антисептиков. Больной назначают жидкий стол, антибиотики, сульфаниламидные препараты, дезинтоксикационные средства, препараты опия в первые дни. Постепенно вместо тампонов с фурацилином переходят на тампоны с мазью Вишневского, на 6–7-е сутки дают слабительные, на 10–11-е сутки разрешают ходить, а через 2–3 мес приступают к операции, характер которой определяется особенностью травмы.

При ранении наружных половых органов, возникающих в результате падений на острые предметы, необходимо осуществить первичную обработку и ушивание раны.

Иногда после полового сношения происходят глубокие разрывы влагалища вплоть до разрыва сводов, проникающие в брюшную полость и сопровождающиеся обильным кровотечением. Ушивание разрыва влагалища следует производить в срочном порядке, обязательно под наркозом. Большую опасность представляют разрывы боковых стенок влагалища, так как в этом месте проходят влагалищные ветви маточной артерии.

Наиболее тяжелые травмы возникают при аномалиях развития влагалища. У таких больных возможны одновременные повреждения уретры и прямой кишки, что также сопровождается обильным кровотечением. Восстановление целостности травмированных органов нередко представляет значительные трудности.

Повреждения шейки и тела матки наиболее часто встречаются во время родов, при выполнении акушерских операций, при производстве искусственного аборта, введении внутриматочного контрацептива, при диагностических выскабливаниях слизистой оболочки матки, гистероскопии. Нередко повреждения наносятся при производстве криминальных абортов.

Перфорации способствуют неправильное положение матки (гиперантефлексия, ретрофлексия), а также патологические изменения в стенке матки за счет деструктивных процессов, обусловленных разрастанием и распадом опухолевой ткани, например при раке, хорионкарциноме и др.

Перфорация матки чаще всего происходит при проведении искусственного аборта (1%) и может отмечаться на любом этапе операции (зондирование матки, расширение шеечного канала, опорожнение полости).

Степень травматизации матки при ее перфорации может быть различной в зависимости от вида повреждающего инструмента (маточный зонд, расширитель Гегара, кюретка, наконечник вакуум-экскохлеатора). К наиболее опасным повреждениям приводят манипуляции кюреткой и абортцангом. Различают неосложненные прободения (без повреждения соседних органов) и осложненные (с травмами кишечника, сальника, мочевого пузыря, придатков матки и др.). Перфорации тела матки могут локализоваться в области ее дна, на передней, задней стенках, в области перешейка, по ребру, в частности в зоне сосудистого пучка. Рана может иметь значительные размеры и сопровождаться обильным кровотечением. Самой большой опасностью являются повреждения органов брюшной полости.

Клиническая картина перфорации матки определяется локализацией, степенью повреждения и нарушением целости смежных органов. Перфорация матки маточным зондом без травмы брюшины и при отсутствии кровотечения может протекать бессимптомно. Перфорация с повреждением брюшины сопровождается резкой болевой реакцией вплоть до развития шока. Для прободения матки в области сосудистого пучка характерна клиника тяжелого внутреннего или наружного кровотечения. Важными симптомами перфорации матки являются проникновение инструмента (зонд, расширитель, кюретка) на глубину, значительно превышающую длину полости матки, извлечение из перфорационного отверстия сальника, петель кишечника, резкое изменение состояния больной (сильные боли, явления шока и внутреннего кровотечения).

При перфорации матки или подозрении на это осложнение тактика врача заключается в немедленном прекращении всех дальнейших манипуляций. При прободении матки зондом или небольшим расширителем больную укладывают в постель, назначают лед на низ живота и внима-

Скачано с портала MedWedi.ru

тельно следят за появлением кровотечения из половых путей, систематически измеряют артериальное давление, частоту пульса, температуру, в динамике проводят пальпацию живота для обнаружения симптомов раздражения брюшины, исследуют клинический анализ крови, наблюдают за диурезом. Введение наркотических и анальгетических средств противопоказано, так как при этом маскируется картина начинающегося перитонита. При отсутствии симптомов воспаления брюшины и внутреннего кровотечения продолжают консервативное лечение, включающее дезинтоксикационную терапию (внутривенное капельное введение гемодеза, реополиглюкина и других кровезаменителей), антибактериальную терапию, введение сокращающих матку средств (окситоцин, питуитрин и др.). При учащении пульса, повышении температуры, появлении даже незначительных симптомов пельвиоперитонита показана пункция заднего свода и при получении крови производится срочная лапаротомия. Нарастание симптомов раздражения брюшины и внутреннего кровотечения является показанием к лапаротомии даже при отрицательном результате пункции.

Повреждения шейки матки наиболее часто бывают следствием грубого зондирования и форсированного расширения цервикального канала без учета положения матки. При перфорации шейки матки возможно возникновение ранений, проникающих в брюшную полость. Иногда перфорации шейки матки представляют собой ход, идущий в широкую маточную связку с образованием гематомы. Диагноз проникающего ранения шейки матки подтверждается при осторожном зондировании. При подтверждении диагноза перфорации все дальнейшие манипуляции следует прекратить и вести больную так, как при перфорации тела матки. Гематома между листками широкой связки нередко определяется при пальпации живота и, особенно отчетливо, при бимануальном исследовании (болезненное образование эластической консистенции с нечеткими контурами). Для уточнения диагноза перфорации, проникающей в брюшную полость, можно воспользоваться лапароскопией, кульдоскопией (в брюшной полости обнаруживают кровь).

В случаях, когда перфорация матки или шейки произведена большим расширителем, кюреткой или если из перфорационного отверстия были извлечены внутренние органы (кишечник, сальник), показана срочная лапаротомия. Операция обязательно проводится и в тех случаях, когда травма матки произошла вне лечебного учреждения (криминальный аборт). Во время чревосечения проводится тщательный осмотр всех отделов матки, ревизия кишечника и прилегающих органов малого таза. Вопрос об объеме операции (ушивание повреждения, удаление части или всей матки) решается в зависимости от обширности и локализации повреждения, возраста больной, развития инфекции. При выявлении небольшого дефекта стенки матки можно ограничиться ушиванием раны после иссечения ее краев. Во время операции необходимо произвести выскабливание слизистой оболочки стенки матки, чтобы предупредить возможность сохранения остатков плодного яйца. При наличии больших или множественных дефектов стенки с повреждением сосудистых пучков, с образованием гематом в параметральной клетчатке производят надвлагалищную ампутацию, а в отдельных случаях — экстирпацию матки. При обнаружении обширных травм смежных органов малого таза необходимо прибегнуть к помощи соответствующих специалистов.

Ятрогенные травмы легче предупредить, чем ликвидировать их последствия. Для предупреждения травматизации матки во время искусственного аборта необходимо не производить операцию в сроке беременности больше 12 нед; обязательно осуществлять бимануальное исследование перед вмешательством для определения положения и размеров матки; в обязательном порядке выполнять зондирование для уточнения направления шеечного канала и длины полости матки; потягивая за пулевые щипцы, наложенные на переднюю губу шейки матки, производить выпрямление угла между шейкой и телом матки; бережно проводить расширение шеечного канала, расширители Гегара вводить в строгом соответствии с нумерацией; абортцанг использовать только для удаления отслоившихся частей плодного яйца; операцию производить только под адекватным обезболиванием.

Перфорация матки может произойти во время диагностического выскабливания, выполняемого в связи с подозрением на злокачественный процесс. При глубоком поражении мышечного слоя раковым процессом прободение совершается без особого усилия оперирующего. Поэтому перед диагностическим выскабливанием желательно выпол-

Скачано с сайта MedWedi.ru

нить гистерографию или гистероскопию, что позволит взять соскоб ткани прицельно, с максимальной осторожностью и абластично.

Перфорация матки может быть осложнением внутриматочной контрацепции, которое встречается хотя и редко (1:5000), но носит при этом серьезный характер. Перфорация матки может быть частичной (контрацептив проникает в миометрий) и полной (контрацептив проникает в брюшную полость). Чаще всего прободение происходит в момент введения ВМС, особенно, если его производят сразу после аборта. Применение петли Липса увеличивает частоту перфорации матки по сравнению с другими формами контрацептивов. О возможности перфорации необходимо думать, если во время введения ВМС женщина ощущает резкую боль или когда сильные схваткообразные боли держатся в течение нескольких дней после введения контрацептива. Вторичную (спонтанную) перфорацию можно заподозрить, если женщина жалуется на постоянные боли внизу живота в то время, как она не замечала изгнания спирали, а врач не обнаруживает нити ВМС во влагалище.

Выраженные клинические признаки внутреннего кровотечения обнаруживаются нечасто. Симптомы ограниченного или разлитого перитонита появляются довольно поздно. Гинекологическое исследование не дает четких свидетельств в пользу произошедшей перфорации, в связи с чем главное значение в диагностике имеют УЗИ, гистероскопии и лапароскопии. Подтвердив проникновение ВМС в брюшную полость, необходимо приступить к хирургическому удалению его. Во время операции следует тщательно осмотреть матку. Некротические и воспалительные изменения матки являются показанием к ее удалению. Ранняя диагностика перфорации матки и своевременное оперативное вмешательство обеспечивают сохранность матки. Длительное пребывание ВМС в брюшной полости приводит к пролежням, развитию воспалительного и спаечного процесса, кишечной непроходимости.

Разрывы шейки матки, возникшие в родах, при недостаточном анатомическом восстановлении нередко заживают вторичным натяжением. Кольцевая мускулатура в области наружного зева в таких случаях оказывается нарушенной, а продольные мышечные волокна без противодействия кольцевых мышц благодаря своему тонусу приоткрывают

наружный зев. Такое состояние шейки матки с выворотом слизистой оболочки канала шейки матки называется эктропионом. В шеечный канал со свойственной ему щелочной средой начинает попадать влагалищное содержимое, имеющее кислую реакцию. Это создает условия постоянного химического раздражения. Анатомические изменения шейки матки и недостаточность образования секрета создают условия для проникновения в канал шейки матки инфекции, развивается хронический воспалительный процесс (эндоцервицит). При двусторонних разрывах шейка деформируется более значительно. Жалобы больных сводятся к появлению слизисто-гнойных белей; в некоторых случаях возможны контактные кровотечения.

При разрывах, деформациях и эктропионе шейки матки лечение начинают с проведения противовоспалительных мероприятий в виде спринцеваний (с содой, перманганатом калия, фурацилином), влагалищных ванночек (с протарголом), тампонов (с синтомициновой эмульсией). После ликвидации явлений воспаления при нерезко выраженной деформации шейки производят диатермо- или криокоагуляцию. Глубокие разрывы подлежат оперативному лечению. Хирургическим вмешательствам на шейке матки предшествуют цитологические исследования, кольпоскопия, а при необходимости и биопсия в связи с возможностью раковых поражения.

Прямокишечно-влагалищные свищи возникают вследствие травматического повреждения тканей, при патологических родах (крупный плод, узкий таз и пр.), оперативных вмешательствах (наложение щипцов, плодоразрушающие операции), при ранении во время производства гинекологических операций, иногда возникают после перенесенного парапроктита и лучевой терапии.

Клинические проявления прямокишечно-влагалищных свищей достаточно характерны. Основные жалобы больных сводятся к выделению из влагалища газов, гноя, а иногда и кала. При гинекологическом осмотре отмечаются гиперемия и мацерация слизистой оболочки влагалища и кожи наружных половых органов. При осмотре влагалища в зеркалах обнаруживают на задней его стенке наружное отверстие свища различного диаметра — от 1–2 мм до нескольких сантиметров. Размеры внутреннего свищевого отверстия, расположенного на передней стенке прямой

Скачано с сайта MedWedi.ru

кишки, можно определить пуговчатым зондом, введенным через наружное отверстие свища, с одновременным пальцевым исследованием прямой кишки.

Формы свища могут быть различны. Чаще всего встречается цилиндрическая форма (свищ на всем протяжении имеет приблизительно одинаковый диаметр). Несколько реже наблюдается воронкообразная форма свища (диаметр одного из отверстий больше другого). Возможна и сложная форма свища, когда наружное и внутреннее отверстие одинаковы, а в центральной части свищ образует полость большего размера.

При ректовагинальных свищах диагноз основывается на данных анализа, жалоб и гинекологического осмотра. В случаях затруднительной диагностики (при очень маленьком диаметре наружного отверстия свища) применяют окрашенный раствор, который вводят в прямую кишку и наблюдают за его выделением во влагалище.

Лечение — хирургическое.

Моче-половые свищи, их диагностика и лечение подробно представлены в главе 18.

Судебно-медицинская экспертиза повреждений гениталий имеет особое значение при половых преступлениях. При обращении пострадавших в лечебные учреждения врач должен оказать помощь в полном объеме, а также взять мазки на наличие сперматозоидов и гонококков не только из половых путей, но и из полости рта и прямой кишки (по показаниям), что должно быть зафиксировано в медицинских документах с указанием фамилий присутствовавших (врач, медсестра). После оказания первой медицинской помощи врач должен сообщить о случившемся в органы милиции.

Глава 15. Гинекологические заболевания у детей и подростков

В процессе созревания репродуктивной системы женского организма выделяют несколько основных периодов, каждый из которых имеет характерные особенности физического и полового развития, эндокринного статуса: 1) период внутриутробного развития; 2) период новорожденности (до 28 дней); 3) период детства (до 7 лет); 4) препубертатный период (с 7 лет до менархе); 5) пубертатный (с менархе до 14 лет); 6) подростковый (с 14 до 17 лет).

В практике детских гинекологов существует понятие «период полового созревания» во время которого организм девочки достигает биологической зрелости. В нем выделяют две фазы: I — препубертатная, при которой наблюдается быстрое соматическое и половое развитие организма, происходит скачек роста, появляются вторичные половые признаки, продолжают развиваться половые органы, появляется первая менструация. II фаза (пубертатная) берет начало от первой менструации и заканчивается завершением как соматического, так и полового развития.

В настоящее время гинекология детского возраста выделена в самостоятельный раздел науки о женских болезнях, в связи с чем появились специалисты — детские гинекологи, которые оказывают лечебную и консультативную помощь девочкам в условиях поликлиники и стационара. Подобная специализация связана с особенностями течения, диагностическими и лечебными подходами к ряду гинекологических заболеваний у девочек различных возрастных групп.

Особенности обследования девочек

Обследование девочек гинекологом имеет ряд особенностей. Под влиянием страха, ожидания боли или неприят-

Скачано с сайта MedWedi.ru

ных ощущений дети часто оказывают физическое сопротивление действиям врача. Поэтому врач обязан еще до начала обследования успокоить маленькую пациентку, добиться доверительных взаимоотношений и полного психологического контакта. Нежелательно, чтобы девочка видела приготовленные для исследования инструменты, испачканные кровью перевязочный материал и белье. Совершенно недопустимо, чтобы в помещении, где происходит обследование девочек, находились посторонние люди или чтобы такое обследование производилось в присутствии других пациентов.

У девочек внутренние половые органы менее доступны для ручного и инструментального обследования, чем у взрослых женщин. Поэтому весьма осторожно следует подходить к вопросу о выборе необходимых инструментов и отдавать предпочтение наименее травматичным. В связи с этим врачи, средний и младший медицинский персонал специализированных учреждений или кабинетов гинекологии детского возраста должны иметь специальную подготовку.

Гинекологическое обследование детей делится на общее и специальное. Общее обследование девочек включает сбор анамнеза, оценку полового и физического развития. Его целесообразно начинать с исключения экстрагенитальных заболеваний, которые могут явиться непосредственной причиной тех или иных поражений половых органов. Перед изучением анамнеза у девочек следует расспросить мать или других близких родственников о больном ребенке и только после этого следует задавать дополнительные вопросы самой девочке. Важно знать, как протекала беременность у матери больной девочки, не имели ли место во время беременности профессиональные вредности или действие других повреждающих факторов в критические периоды эмбриогенеза. Необходимо далее уточнить, как протекали роды; какие заболевания перенес ребенок в период новорожденности, раннем детстве; какие условия быта, питания, режим дня, поведение в коллективе. Особое внимание врач должен уделить периоду полового созревания, становлению менструальной функции. Выясняется время появления вторичных половых признаков, возраст наступления менархе, характер менструаций.

При осмотре устанавливают особенности телосложения, отсутствие или наличие дефектов развития, состояние кожных покровов, выраженность вторичных половых признаков и их соответствие возрасту обследуемой.

Для оценки полового развития применяют определение морфотипов с учетом состояния молочных желез (Ма), подмышечного оволосения (Ах), лобкового оволосения (Р), возраста менархе (Ме) и оценкой каждого признака по 4-балльной шкале. Затем переходят к обследованию больной по важнейшим органам и системам (дыхательная, сердечно-сосудистая, пищеварительная и др.).

Специальное гинекологическое обследование производится только после предварительного опорожнения мочевого пузыря и кишечника в следующем порядке: осмотр наружных половых органов (характер оволосения, строение клитора, больших и малых половых губ, выделения из половых путей); осмотр девственной плевы (ее форма, толщина, эластичность, целостность); взятие мазков для бактериоскопического и бактериологического исследования (из преддверия влагалища, уретры, прямой кишки). При необходимости берется мазок из влагалища для цитологического исследования. Бимануальное влагалищно-брюшностеночное исследование в детской гинекологии, как правило, не применяется, а заменяется прямокишечно-брюшностеночным, при котором определяют положение, подвижность, чувствительность матки, соотношение размеров шейки и тела матки, наличие угла между ними. Необходимо помнить, что у девочек шейка матки составляет 1/2 или 1/3 длины всей матки. Изучают состояние придатков матки, параметриев, смежных органов. У детей до 3–4 лет с травмами гениталий, а также при подозрении на опухоль малого таза прямокишечно-брюшностеночное исследование надо проводить под наркозом.

Дополнительные методы исследования применяют в зависимости от характера патологического процесса.

Зондирование. Применяется для исследования влагалища и полости матки. В ряде случаев зондирование влагалища целесообразно сочетать с прямокишечным исследованием. К такому комбинированному исследованию нередко прибегают для обнаружения инородного тела влагалища, при подозрении на гемато- или пиометру, а таке выявлении аномалий развития половых органов.

Скачано с сайта MedWedi.ru

Пробная пункция. В детской гинекологической практике к пробному проколу приходится прибегать не в области заднего свода влагалища, как это обычно делается у взрослых женщин, а в других местах, например в области гинатрезий, при атрезии девственной плевы или влагалища в связи с возникновением гематокольпоса; как начальный этап при рассечении девственной плевы, формировании входа во влагалище.

Кольпоцитологическое исследование. Этот метод в детской гинекологической практике применяется довольно широко для суждения о гормональной функции яичников. Мазки обычно берут из боковых сводов влагалища.

Аспирационная биопсия. В последние годы все большее распространение получил метод взятия аспирата из матки для цитологического исследования, уточнения причины кровотечения (опухоль, гиперплазия эндометрия). В силу относительно легкой проходимости цервикального канала у девочек аспират из матки получают шприцем Врауна без расширения шеечного канала.

Выскабливание полости матки производится для остановки маточных кровотечений при неэффективности консервативной терапии, а также при подозрении на онкологический процесс.

Цитологическое обследование основано на определении полового хроматина в ядрах клеток поверхностного эпителия слизистой внутренней поверхности щеки, а также исследовании кариотипа. Показанием к применению являются нарушения половой дифференцировки, задержка полового развития, дисгенезия гонад и т. д.

Методы функциональной диагностики (кольпоцитологическое исследование, симптом «зрачка», симптом «папоротника», измерение базальной температуры, определение в плазме крови гонадотропных и стероидных гормонов) применяются у больных с ювенильными кровотечениями, при подозрении на гормональноактивные опухоли яичников, при патологии периода полового созревания. Для выявления уровня нарушений в репродуктивной системе проводят гормональные пробы (проба с прогестероном, эстрогенами, пергоналом, дексаметазоном).

К рентгенографическим методам исследования, применяемым в детской гинекологии, относятся газовая рентгенопельвиография, вагинография, гистеросальпингография,

рентгенография надпочечников в условиях пневморетроперитонеума, рентгенологическое исследование для установления костного возраста (кистей рук, метафизов и эпифизов длинных трубчатых костей), рентгенография черепа и области турецкого седла, компьютерная томография.

Газовая рентгенопельвиография. С помощью этого метода можно получить необходимое представление о наличии и форме внутренних половых органов, обнаружить опухоль в полости малого таза и уточнить ее локализацию. Принимаются во внимание возраст и комплекция девочки. Детям в возрасте до 4 лет обычно вводят 300–700 мл газа, от 4 до 9 лет — 700–1200 мл, в препубертатном и пубертатном периодах — 1200–1800 мл. Газовая рентгенопельвиография может производиться у девочек в возрасте от 1 года до 16 лет. При наличии соответствующих инструментов (зеркала, подъемники, щипцы и др.) гистерография легко производится без дефлорации. При плохой растяжимости девственной плевы прибегают к введению 0,25% раствора новокаина, после чего осторожно через гименальное отверстие во влагалище вводят детское зеркало и подъемник. Шейку матки подтягивают ближе ко входу во влагалище при помощи пулевых щипцов. Зондирование полости матки выполняется небольшим зондом, после чего в цервикальный канал вводят детский маточный наконечник. В полость матки вводят 2–5 мл водорастворимого контрастного вещества (верографин, урографин), после чего производят гистерограмму.

Вагинография. Вагинография представляет собой рентгенографическое исследование влагалища. При подозрении на порок развития влагалища или его атрезию вагинографию можно проводить в предпубертатном периоде (до начала менструальной функции).

Рентгенография надпочечников в условиях пневморетроперитонеума. Этот метод представляет собой рентгенографическое исследование надпочечников на фоне газа, введенного в околопочечную клетку. В зависимости от возраста и характера телосложения девочки вводят кислород в количестве от 500 до 1800 мл.

Компьютерная томография позволяет получить изолированное изображение поперечного слоя тканей с визуальным изображением исследуемого органа, наличие в нем

Скачано с сайта MedWedi.ru

патологических очагов. Используется для диагностики опухолей, параметрита, тубоовариального абсцесса.

Применение указанных рентгенологических методов в детской гинекологической практике способствует правильной и своевременной диагностике аномалий развития половых органов, опухолевидных образований, склерокистозных яичников и других гинекологических заболеваний. Однако необходимо помнить о нежелательном влиянии рентгеновских лучей на яичники. Поэтому рентгенологические методы исследования должны применяться по строгим показаниям.

Магнитно-резонансная томография, более безопасный метод, чем рентгенография или компьютерная томография, позволяет визуализировать изображение исследуемого органа в любой плоскости, что обеспечивает четкое отображение границ патологического образования от неизмененных тканей. Используется для выявления аномалий развития (аплазия матки или влагалища; двурогая или рудиментарная матки, гипоплазия яичников и др.), опухолей матки и придатков, пио-, гематосальпинкса, тромбофлебита овариальных вен, параметрита, определения послеоперационных осложнений (гематомы, лимфоцеле, абсцессы, свищи).

К эндоскопическим методам исследования относят вагиноскопию, кольпоскопию, гистероскопию, трансабдоминальную лапароскопию.

Вагиноскопия. Осмотр влагалища и влагалищной части шейки матки с помощью различных оптических приборов (уретроскоп «Валентина» (рис. 63), специальные детские зеркала с осветителями).

Вагиноскопия может проводиться девочкам в любом возрасте и позволяет оценить состояние слизистой оболочки влагалища (окраска, складчатость, наличие опухолей); величину, форму шейки матки и наружного зева (симптом «зрачка», полип цервикального канала, опухоль шейки матки), наличие инородного тела, травмы, пороки развития.

Кольпоскопия (простая и расширенная) используется для изучения состояния влагалищной части шейки матки (выявление зоны патологически измененного эпителия и участка прицельной биопсии).

Гистероскопия применяется для выявления внутриматочной патологии (гиперплазия, полипоз эндометрия, аденомиоз, аномалии развития матки), а также проведения хи-

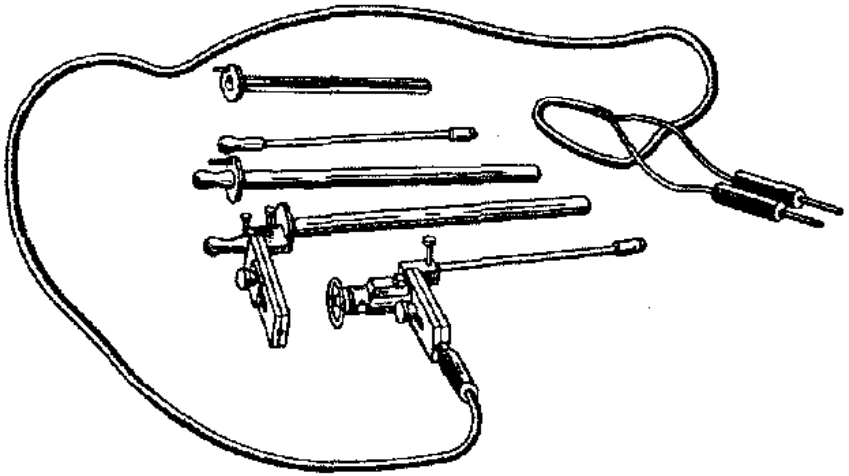

Рис. 63. Уретроскоп «Валентина»

рургических манипуляций (полипэктомия, удаления синехий, рассечение перегородок в матке).

Лапароскопия используется как диагностическая, так и лечебная манипуляция, с помощью которой можно проводить биопсию, выявлять «малые» формы наружного эндометриоза, причины стойкого болевого синдрома в малом тазу, производить рассечение спаек, электрокоагуляцию эндометриоидных гетеротопий, лечение склерокистоза яичников, удаление опухолей органов малого таза.

Ультразвуковое исследование (УЗИ) позволяет диагностировать поликистоз яичников, опухоли матки и придатков, пороки развития, эндометриоз, наличие беременности и др.

Безвредность, возможность динамического наблюдения, отсутствие противопоказаний к применению позволили широко использовать УЗИ в детской гинекологии.

В последнее время появился метод **ультразвуковой метросальпингографии** с введением в полость матки 10% раствора глюкозы или эховиста, который не менее точен, чем рентгеновский, хотя несколько уступает в оценке морфологических изменений.

Допплерография позволяет оценить кровоток в сосудах органов малого таза, особенно при использовании цветового допплеровского картирования.

Необходимо помнить, что на проведение гистеросальпингографии, гистероскопии, диагностического выскабли-

Скачано с сайта MedWedi.ru

вания, лапароскопии нужно получить письменное согласие родителей девочки.

Воспалительные заболевания половых органов

Наиболее распространенными гинекологическими заболеваниями у девочек являются воспалительные процессы гениталий. В силу анатомических и физиологических особенностей половых органов девочек (слабая выраженность плоского многослойного эпителия слизистой оболочки влагалища, щелочная реакция, сниженные регенераторные возможности тканей половых органов, недостаточность местного иммунитета, почти полное отсутствие механизма самоочищения влагалища) воспалительный процесс сравнительно легко возникает на наружных половых органах и во влагалище (вульвовагиниты различной этиологии).

Вульвовагиниты делятся на первичные и вторичные. К группе первичных неспецифических вульвовагинитов относятся заболевания, которые вызваны непосредственным воздействием на половые органы физических (механических, термических), химических или инфекционных факторов. В группу вторичных неспецифических воспалений включают такие процессы в половых органах, которые сами являются следствием первичного общего (корь, краснуха, скарлатина, тонзиллит, энтеробиоз, пневмония, экссудативный диатез, сахарный диабет и др.) или местного (аппендицит, цистит, проктит и др.) заболевания.

Возникновению вульвитов и вагинитов способствуют не только анатомо-физиологические особенности половых органов у девочек, но и особенности этиологического фактора.

Инфекционные факторы в происхождении вульвовагинитов занимают первое место: у 70% детей инфекционный процесс вызывают бактерии и грибы, у 20% — вирусы, у 10% при бактериологическом исследовании не удается выделить какую-либо флору. Смешанная микробная флора (стафилококки, стрептококки, кишечная палочка, энтерококк, кандиды) встречается почти у половины больных. Причиной воспаления часто становятся сапрофитные микроорганизмы; при снижении защитных сил организма нередко активизируются микоплазмы, гарднереллы, хламидии, вирусы простого герпеса, туберкулезная и дифтерийная палочка. Часто имеет место сочетание нескольких возбудителей (ассоциации). Инфицирование половых органов происходит различными путями: путем непосредственного контакта, интраканаликулярно, гематогенно, лимфогенно и по периневральным пространствам (вирусная инфекция).

При вторичных воспалительных процессах наружных половых органов инфекция развивается в результате снижения общих и местных защитных реакций организма, что способствует инфицированию половых органов патогенной флорой или приводит к активизации сапрофитов. Аллергические заболевания (экссудативный диатез) являются фоном для развития атопического вульвита.

Существует ряд факторов, которые могут способствовать развитию и поддержанию воспаления половых органов в детском возрасте.

1. Анатомо-физиологические особенности половых органов у девочек: а)повышенная складчатость слизистых оболочек влагалища, низкая эстрогенная насыщенность организма, недостаточное содержание гликогена в эпителии влагалища, нейтральная или щелочная среда влагалищного содержимого; б) преобладание во влагалище кокковой флоры, снижение местного иммунитета.

2. Эндогенные патологические факторы: анемия, системные заболевания крови, сахарный диабет, экссудативный диатез, гломерулонефрит, пиелонефрит, цистит, инфантилизм, наличие экстрагенитальных очагов инфекции, энтеробиоз.

3. Экзогенные патологические факторы: травма половых органов, введение во влагалище инородных тел, нарушение гигиенического режима.

4. Алиментарные нарушения, неблагоприятные бытовые условия.

Клиническое течение неспецифических вульвитов и кольпитов отличается постепенным развитием и длительностью. Больные жалуются на жжение после мочеиспускания, зуд, боли в области наружных половых органов. Общее состояние детей страдает мало. Характерно наличие белей (водянистые, желтые или серозно-гнойные, редко — гнойные), которые иногда имеют гнилостный запах. В острый период бели обильные, иногда с примесью крови. Бели вызывают зуд и мацерацию кожных покровов.

Скачано с портала MedWedi.ru

При обследовании больных с воспалительными заболеваниями половых органов следует подробно останавливаться на данных анамнеза, касающихся общих заболеваний девочки: инфекционных, экстрагенитальных и др. Необходимо также выяснить условия быта, заболевания родителей (трихомониаз, венерические заболевания), условия питания ребенка, наличие экссудативного диатеза и других аллергических заболеваний, нарушения обмена веществ, глистной инвазии и пр.

Во время осмотра обнаруживают гиперемию, отечность, мацерацию преддверия влагалища, иногда ссадины, гиперпигментацию. Одновременно следует внимательно осмотреть нижнюю часть живота и внутренние поверхности бедер, куда также могут распространяться гиперемия и мацерация.

Важными дополнительными методами исследования девочек с вульвовагинитом являются осмотр шейки матки с помощью зеркал и вагиноскопия.

Эти методы дают возможность выявить степень поражения слизистой оболочки влагалища и шейки матки, распространенность процесса, рубцовые изменения влагалища, а также обнаружить инородное тело или гельминты, которые могут обусловить развитие вторичного вульвовагинита.

Во время осмотра влагалища с помощью вагиноскопа могут быть обнаружены кровянисто-фибринные налеты, локализующиеся чаще всего в сводах, а также петехии и мелкие кровоизлияния. Эти проявления выражены тем ярче, чем острее протекает воспалительный процесс.

Данные вагиноскопии иногда позволяют предположить характер возбудителя. Так, серые налеты в виде островков с гиперемированной каймой характерны для кандидамикоза, серые, плотно прикрепленные налеты могут свидетельствовать о дифтеритическом поражении влагалища. Для герпеса характерно наличие на слизистой оболочке влагалища и на коже вульвы мелких пузырьков с водянистым содержимым и язвочек на инфильтрированном основании. Возникновение пустул во влагалище, в области преддверия, на коже бедер и ягодиц характерно для стрептококковой и стафилококковой инфекции.

При невозможности производства вагиноскопии необходимо сделать зондирование влагалища.

Обязательными диагностическими методами являются культуральный и бактериоскопический. Однако обнаруженная в отделяемом из половых путей микрофлора не всегда является этиотропной. В воспалительный процесс наряду с влагалищем и наружными половыми органами могут быть вовлечены уретра, мочевой пузырь и прямая кишка. Поэтому бактериоскопическое и бактериологическое исследование отделяемого из этих органов также является обязательным. Залогом успешного лечения воспалительного процесса является идентификация возбудителя, а также определение чувствительности его к антибиотикам. Для того чтобы снизить частоту вульвовагинитов с невыясненной этиологией, необходимо более широко использовать вирусологические методы исследования.

При вульвовагините надо обратить внимание на необходимость строгого соблюдения личной гигиены девочки: поддержание чистоты тела, наружных половых органов, частая смена белья и др. Диета должна содержать умеренное количество углеводов, из пищи исключаются раздражающие вещества.

Большое внимание уделяют лечению основного заболевания и повышению защитных сил организма: назначают витамины, десенсибилизирующие средства, стимулирующую терапию. Ведущее значение в терапии вульвовагинитов принадлежит местным процедурам. С этой целью показано осторожное промывание влагалища с помощью тонкого эластического катетера растворами риванола (1 : 5000), фурацилина (1 : 10 000), перекиси водорода (3% раствор). Эффективны сидячие ванночки (ежедневно по 15 мин, при температуре 38°С) с отварами ромашки, эвкалиптового листа, настоями шалфея и др. Орошение влагалища или сидячие ванночки проводятся в течение 3–5 дней. Более длительные процедуры отрицательно сказываются на вегетации лактобацилл. В тяжелых случаях рецидивирующих вульвовагинитов возможно местное применение антибиотиков после идентификации микробной флоры и определения ее чувствительности к антибиотикам. К антимикробной терапии нередко добавляют эстрогенсодержащий крем «Овестин» для улучшения созревания эпителия, усиления эпителизации вульвы, нормализации флоры влагалища. Целесообразно назначение свечей «Ацилакт», свечей с интерфероном, поливитаминов, настоя элеутерококка.

Скачано с сайта MedWedi.ru

Вульвовагинит кандидозной этиологии (возбудитель — грибы рода Candida) возникает в результате длительного применения антибиотиков, стероидных препаратов у детей, страдающих ожирением, сахарным диабетом. Отмечаются жалобы на зуд и творожистые выделения из половых путей. При бактериоскопическом исследовании обнаруживают мицелий и споры грибов. Терапия кандидозного вульвовагинита у детей заключается в применении препаратов полиенового ряда (леворин, нистатин), производных имидазола (клотримазол), триазола (дифлюкан, флюканазол). Кроме того, в лечении используют орунгал, гино-певарил, пимафуцин, тержинан, низорал.

Возбудителем **хламидийного вульвовагинита** является Chlamidia trachomatis, для выявления которой используются методы полимеразной цепной реакции, иммунофлюоресценции, иммуноферментного анализа. Лечение — антибиотикотерапия (доксициклин, сумамед, вибромицин), эубиотики (бифидум- и лактобактерин).

У девочек часто встречается **вульвовагинит, обусловленный глистной инвазией**. Диагноз энтеробиоза подтверждается при обнаружении острц в отделяемом из влагалища и перианальных складках на фоне характерных жалоб (зуд в области наружных половых органов, бессонница, раздражительность). Лечение заключается в назначении специфических препаратов (пирател, комбантрин).

Возбудителем **бактериального вагиноза** является Gardnerella vaginalis. Патологический процесс характеризуется жидкими выделениями серого цвета со специфическим запахом гнилой рыбы. Диагноз ставится на основании аминового теста. Терапия заключается в назначении далацина, тержинана.

Среди заболеваний вирусной этиологии у детей наиболее часто встречается **простой генитальный герпес**. Отмечаются жалобы на жжение и боли в области вульвы. При осмотре в области наружных половых органов обнаруживают везикулезные высыпания, отек, гиперемию. Для диагностики используют полимеразную цепную реакцию, иммуноферментный анализ. Лечение — зовиракс, виролекс, ацикловир, противогерпетический иммуноглобулин, местно — мази «Алпизарин», «Вонафтон», «Госсипол».

При наличии аллергических заболеваний (экссудативный диатез) у девочек может наблюдаться **атопический вульвовагинит**. При осмотре обнаруживают истончение слизистой, сухость вульвы. Лечение заключается в исключении из питания веществ, вызывающих диатез, применение антигистаминных препаратов (диазолин, супрастин, тавегил), местное применение эстрогенов (овестин, эстрожель).

Длительное нахождение инородного тела во влагалище может вызвать вульвовагинит, характерным признаком которого являются гнойно-кровянистые выделения из половых путей. Диагностике способствует проведение вагиноскопии, при которой можно выявить инородное тело во влагалище. Терапия — удаление инородного тела и обработка влагалища дезинфицирующими растворами.

Трихомонадный вульвовагинит возникает в результате инфицирования половых органов Trichomonada vaginalis. Дети предъявляют жалобы на зуд, обильные выделения желтовато-зеленого цвета, раздражающие кожу бедер. При осмотре можно обнаружить отечную, гиперемированную вульву, выделения пенистого характера. Диагностика — бактериоскопический метод исследования. Терапия заключается в назначении специфических препаратов (метронидазол, трихопол, флагил, тинидазол, тиберал, солко-триховак).

Возбудителем **гонорейного вульвовагинита** является Neisseria gonorrhoeae. Клинически отмечаются симптомы отека, гиперплазии преддверия влагалища, гнойные зеленоватые выделения из половых путей, после высыхания которых на наружных половых органах остаются корочки. При вагиноскопии можно обнаружить инфильтрированную слизистую оболочку влагалища и шейки матки с гнойными налетами. Нередко гонорейный вульвовагинит сопровождается дизурическими явлениями, обусловленными поражением уретры. Диагноз гонореи устанавливается в случаях, когда выделен возбудитель — гонококк. Лечение заключается в применении антибактериальной, иммуностимулирующей терапии. В настоящее время существуют методики однократного лечения больных гонореей нижнего отдела половых органов (цефтриаксон 250 мг в/м, ципрофлоксацин 500 мг per os, азитромицин 1 г per os).

Туберкулез половых органов у девочек чаще всего бывает вторичным. Характерно развитие туберкулезной инфекции в период полового созревания под влиянием неблагоприятных факторов (нервно-психическое, физическое

Скачано с сайта MedWedi.ru

переутомление, недостаточное питание, острые респираторные инфекции, сахарный диабет). Наиболее частая локализация туберкулезного процесса — ампулярный отдел маточных труб, где имеется обширный микроциркуляторный бассейн, обилие анастомозов, что способствует оседанию микобактерий. Заболеванию присуще хроническое течение с периодическими обострениями. На фоне общей интоксикации для туберкулеза половых органов характерны болевой синдром и нарушение менструального цикла, последнее обусловлено тем, что токсины туберкулеза поражают центры регуляции менструального цикла, способны нейтрализовать половые гормоны, приводит к атрезии незрелых фолликулов. Отмечаются положительные симптомы Брауде (мышечная защита при пальпации живота над местом поражения), Гегара (нахождение «узелков» в прямокишечноматочном углублении). Диагноз устанавливается на основании данных анамнеза, клинических, рентгенологических, лабораторных данных. Для этого используют метросальпингографию (неровность контуров полости матки; чашкообразные, запаянные в ампулярном отделе маточные трубы, с наличием в них кальцинатов); исследование аспирата из полости матки (цитологический метод), изучение соскоба из полости матки, биопсия удаленной ткани (гистологический метод); бактериологическое исследование, туберкулиновые пробы, диагностическая лапароскопия. Для лечения туберкулеза половых органов применяют специфические препараты (этамбутол, изониазид, протионамид), антибиотики широкого спектра действия (рифампицин, циклосерин).

Длительно существующие вульвовагиниты могут способствовать формированию синехий (сращение малых и больших половых губ), образованию рубцовых изменений во влагалище, в наружном маточном зеве. Разъединение синехий (тупым или острым путем) должно быть произведено вскоре после их обнаружения. В последнее время при лечении синехий малых половых губ, а также профилактике рецидива отдают предпочтение применению овестина (2 раза в день смазывают область синехий). Это вмешательство нельзя откладывать до периода полового созревания девочки, так как оставление синехий может принести к нарушению естественного оттока мочи, а в дальнейшем и менструальной крови. В результате длительного течения вульвовагинитов могут возникать полипы и кондиломы влагалища и вульвы. Иногда отмечается экзема вульвы.

Профилактика вульвовагинитов складывается из комплекса мероприятий, направленных на оздоровление организма девочки: соблюдение правил личной гигиены, общеукрепляющие мероприятия (правильное соблюдение режима занятий и отдыха, назначение витаминов), ликвидация очагов хронической инфекции (своевременное лечение тонзиллитов и заболеваний верхних дыхательных путей), лечение энтеробиоза.

Воспалительные заболевания матки и придатков у девочек носят, в основном, вторичный характер — распространение воспалительного процесса с органов брюшной полости (аппендикулярно-генитальный синдром), а также вследствие попадания инфекции из отдаленных очагов (тонзиллит, паротит).

Клиника, диагностика и лечение воспалительных заболеваний матки и придатков у девочек не имеют характерных отличий от соответствующей патологии у взрослых женщин, которая подробно представлена в главе «Воспалительные заболевания женских половых органов».

Нарушения менструальной функции

Нарушения менструальной функции являются частой патологией пубертатного периода. К ним относятся аменорея, ювенильные маточные кровотечения, гипоменструальный синдром, альгодисменорея.

Этиопатогенез, диагностика и лечение аменореи подробно представлены в главе «Нарушения менструальной функции».

Наиболее часто встречающейся патологией менструальной функции у девочек являются ювенильные маточные кровотечения.

Ювенильными кровотечениями называются расстройства менструального цикла у девочек периода полового созревания, проявляющиеся маточными кровотечениями ациклического (метрорагия) или циклического (менорагия) характера. Ювенильные кровотечения встречаются от 5 до 20% девочек, чаще в период становления менструальной функции.

Скачано с сайта MedWedi.ru

Этиологические факторы можно условно распределить на три группы: предрасполагающие, обуславливающие и разрешающие.

1. Предрасполагающие факторы:

а) осложненное течение беременности и родов у матери (поздние токсикозы беременных, резус-конфликт, хроническая гипоксия и др.), которые могут отрицательно воздействовать на центральную нервную систему (в частности, на диэнцефальную область), аденогипофиз (задержка дифференциации), яичники (гипогонадизм и др.) и матку (неполноценное формирование, аномалии развития);

б) неустойчивость нейрогуморальных регуляторных механизмов менструального цикла;

в) конституциональные особенности (астенический, интерсексуальный или инфантильный типы телосложения);

г) неблагоприятные климато-географические условия и материально-бытовые условия (недостаток витаминов, микроэлементов, нарушение диеты), инфекционные заболевания (эпидемический гепатит, хронический тонзиллит, пневмония и др.).

2. Обусловливающие факторы:

а) нарушение функции ЦНС вследствие невроза, нарушения сна, интоксикации, хронического тонзиллита, туберкулеза, ревматизма, сотрясения мозга;

б) эндокринные нарушения;

в) нарушения метаболизма эстрогенов вследствие гепатита, врожденных гепатоэнзимопатий, сопровождающихся нарушением инактивации эстрогенов;

г) врожденная или приобретенная неполноценность матки.

3. Разрешающие факторы:

а) психические потрясения (экзамены, хирургическая операция, испуг, смерть близких);

б) физические перегрузки (тренировки, соревнования);

в) черепно-мозговые травмы (транспортная катастрофа, падение с высоты, спортивная травма);

г) простудные заболевания (грипп, бронхит, ангина);

д) обострение очагов хронической инфекции.

Таким образом, ювенильные кровотечения представляют собой полиэтиологическое заболевание. В основе патогенеза ювенильных кровотечений лежат разнообразные нарушения функции яичников: персистенция фолликулов, множественная их атрезия, недостаточность желтого тела. Чаще всего ювенильные кровотечения возникают на почве ановуляции. Большое значение принадлежит нервно-рецепторному аппарату матки, контрактильной активности миометрия и чувствительности рецепторов эндометрия к действию собственных половых гормонов.

Существуют следующие формы ювенильных маточных кровотечений: 1. Неосложненная форма (продолжается менее 10 дней). 2. Осложненная форма: а) возникновение постгеморагической анемии; б) развитие вторичного воспалительного процесса в матке; в) возникновение вторичных нарушений в системе гемостаза. 3. Тромбоцитопения потребления. 4. Изменение гемокоагуляции, фибринолиза, нарушение внутриматочного гемостаза. 5. Латентные и затяжные формы ДВС синдрома. 6. Ювенильные кровотечения при наличии исходных нарушений в системе гемостаза. 7. Ювенильные кровотечения при синдроме склеро-кистозных яичников. 8. Ятрогенный вариант ювенильных кровотечений как следствие неадекватной гормональной терапии.

Ювенильные кровотечения чаще всего наблюдаются при первых месячных и в течение первого года становления менструального цикла. Реже заболевание может возникнуть через более продолжительный промежуток времени.

По характеру ювенильные кровотечения могут быть ациклическими (чаще) и циклическими (реже). Иногда речь идет о единичном маточном кровотечении.

Ювенильные кровотечения циклического характера наступают обычно в срок очередной менструации и могут продолжаться длительное время. Реже наблюдаются рецидивирующие циклические кровотечения, которые повторяются через определенный промежуток времени, иногда в одно и то же время года.

Циклические овуляторные кровотечения характерны для конца пубертатного и постпубертатного (подросткового) периода. В основе патогенеза овуляторных ювенильных кровотечений лежит неполноценное развитие желтого тела, чаще всего как следствие недостаточной продукции ЛГ гипофизом. Необходимо отметить, что у большинства девочек

Скачано с сайта MedVedi.ru

в период становления менструальной функции имеют место ановуляторные циклы, но только у 10–15% из них возникают ювенильные кровотечения. В диагностическом отношении важен факт расхождения между развитием вторичных половых признаков (которые запаздывают на 1–3 года) и появлением менархе (раньше положенного времени приблизительно на такой же срок).

Ациклические кровотечения, как правило, ановуляторные. Они могут возникнуть на фоне гипо- или гиперэстрогении.

Кровотечения гипоэстрогенного генеза обусловлены длительной атрезией фолликулов (низкое содержание эстрогенов в крови, снижение КПИ до 10–30%). У этих больных наблюдается или раннее, или запоздалое половое созревание. Гипоэстрогенные ациклические кровотечения проявляются в виде весьма длительного, но необильного кровотечения, которому обычно предшествует длительная задержка (в течение нескольких месяцев) менструаций.

Гиперэстрогенная форма ювенильных кровотечений обусловлена персистенцией зрелого фолликула. Для этой патологии характерен высокий уровень эстрогенов в крови с преобладанием активных фракций (эстрадиол), КПИ достигает 50% и более. Ациклические гиперэстрогенные кровотечения проявляются гиперменореей, наступающей вслед за кратковременной (1–3 нед) задержкой месячных.

Основными жалобами больных являются кровотечение из половых путей, общая слабость, недомогание, головная боль, плохой сон, отсутствие аппетита, понижение работоспособности, раздражительность или, наоборот, апатия.

При собирании анамнеза особое внимание следует обращать на заболевания матери во время беременности, течение родов, наличие эстрагенитальной патологии, условия труда. В связи с частым развитием анемии большое внимание следует уделять исследованию периферической крови. Анемией у детей и подростков принято считать уменьшение цветного показателя ниже 0,8, эритроцитов — ниже 4×10^{12} /л в 1 мл, гемоглобина — ниже 116 г/л. У девочек, страдающих ювенильными кровотечениями, анемия носит в основном нормохромный характер. При определении показателей свертывающей системы крови установлены уменьшение количества тромбоцитов, замедление свертывания крови, снижение протромбинового индекса, удлинение времени кровотечения, замедленная ретракция кровяного сгустка.

При ювенильных кровотечениях обследование больных должно быть комплексным — с участием педиатра, гематолога, эндокринолога, отоларинголога, невропатолога и других специалистов.

При сборе анамнеза особое внимание должно быть обращено на антенатальный период развития (соматическая и акушерская патология у матери, влияние профессиональной вредности), особенности течения родов, а также на развитие девочки во все периоды ее жизни и перенесенные ею заболевания. Особенно подробно следует остановиться на периоде полового созревания, времени появления menarche, характере менструаций и выяснить возможные в этом периоде жизни неблагоприятные воздействия на ее организм (психогенная травма, переутомление, хронические инфекции и др.).

Обследование больных делится на общее и специальное. В процессе общего обследования выясняют состояние сердечно-сосудистой системы, печени, почек, эндокринных желез, щитовидной железы, крови. При исследовании системы крови необходимо в первую очередь исключить эссенциальную тромбоцитопению — заболевание, которое также сопровождается маточными кровотечениями. Для этого следует изучить показатели, характеризующие свертывающую систему крови. Изменение коагулограммы (тромбопения, удлинение времени свертывания крови, повышение длительности кровотечения и др.) выявляется у многих больных с ювенильными кровотечениями. У всех обследованных должно быть проведено многократное исследование крови, мочи, влагалищных мазков. По показаниям производится рентгеноскопия органов грудной клетки, рентгенография черепа, ЭКГ, определяется функциональное состояние печени и почек.

При проведении антропометрического исследования нередко отмечается, что среди девочек, страдающих ювенильными кровотечениями в возрасте 11–14 лет, преобладают опережающие норму и половое развитие морфотипы, а в подростковом возрасте (15–17 лет) — девочки интерсексуального и инфантильного морфотипа.

Особое внимание при обследовании больных с ювенильными кровотечениями следует обратить на выяснение фун-

Скачано с сайта MedWedi.ru

кционального состояния яичников и других эндокринных желез: гипофиза, щитовидной, надпочечников. Для выяснения характера менструальных циклов наиболее простым и доступным методом является измерение базальной температуры, а также цитологическое исследование влагалищных мазков. Более точным методом, позволяющим судить о функциональном состоянии яичников, является фракционное определение эстрогенных гормонов в крови и моче, прогестерона в крови и прегиандиола в моче. Величина экскреции эстрогенов зависит не столько от возраста пациентки, сколько от продолжительности менструальной функции.

Данные гормональных исследований при ювенильных кровотечениях различны, но значительно чаще отмечается состояние гипоэстрогении. Изучение соотношений отдельных фракций эстрогенов свидетельствует о повышенном содержании эстрадиола и эстриола. При изучении содержания прогестерона в крови отмечаются низкие показатели. При обследовании по тестам функциональной диагностики выявляют монофазную кривую базальной температуры, снижение КПИ (10–30%); феномен «зрачка», определяемый при вагиноскопии, колеблется от + до ++.

При специальном (гинекологическом) обследовании находят некоторую гипоплазию малых и больших половых губ. При бимануальном прямокишечно-брюшностеночном обследовании определяют размеры шейки и тела матки, их положение, консистенцию, подвижность. Тщательно исследуют область расположения придатков матки. При подозрении на анатомические изменения яичников (киста, опухоль) целесообразно применить ультразвуковое исследование, магнитно-резонансную томографию, газовую рентгенопельвиграфию. Обязательным является проведение вагиноскопии.

Большое значение в диагностике ювенильных кровотечений имеет цитологическое исследование эндометрия. Для этого берут аспират из полости матки при помощи шприца Брауна.

У больных, страдающих длительными рецидивирующими кровотечениями, не поддающимися терапии, целесообразно, учитывая онкологическую настороженность, производить диагностическое выскабливание матки с последующим гистологическим исследованием соскоба слизистой оболочки.

Дифференцировать ювенильные кровотечения необходимо прежде всего от эссенциальной тромбоцитопении (болезнь Верльгофа). Для болезни Верльгофа характерны указания в анамнезе на кровоточивость десен, кровотечения из носа, подкожные кровоизлияния. Указанные симптомы обычно наблюдаются до менархе и усиливаются с наступлением пубертатного периода. Решающее значение принадлежит исследованию крови с целью определения количества тромбоцитов (снижение числа тромбоцитов характерно для болезни Верльгофа).

Из других заболеваний, сопровождающихся кровянистыми выделениями из половых путей, следует упомянуть о гранулезоклеточной опухоли яичника, полипозе и саркоме влагалища. Для выявлении гранулезоклеточной опухоли яичника используют методы пневмопельвиграфии и лапароскопии. Полипоз и саркома влагалища сопровождаются кровотечением из половых путей. Вагиноскопия и гистологическое исследование биопсии тканей позволяют поставить правильный диагноз.

Терапия ювенильных кровотечений должна быть комплексной, дифференцированной и, по возможности, патогенетической. В каждом отдельном случае нужно стремиться выяснить, а затем и устранить причину, вызвавшую кровотечение. Иногда стоит лишь удалить очаг хронической фокальной инфекции (тонзиллит, холецистит, кариозные зубы), как менструальный цикл нормализуется. При проведении лечения необходимо стремиться к быстрейшей остановке кровотечения и нормализации в дальнейшем менструальной функции.

В период становления менструальной функции применению общеукрепляющих средств, витаминов, противоанемических препаратов и средств, повышающих тонус матки, а также правильной организации труда, отдыха и рационального питания принадлежит более значительная роль, чем при лечении дисфункциональных кровотечений репродуктивного возраста.

Витаминотерапия (С, Е, B_1, B_{12}) целесообразна при всех формах ювенильных кровотечений. Средства, тонизирующие мускулатуру матки (питуитрин, окситоцин, эрготал и др.), показаны при всех формах ювенильных кровотечений. Их использование особенно эффективно при генитальном инфантилизме.

Скачано с портала MedWedi.ru

При наличии анемии и общего ослабления организма показаны стимулирующие кроветворение и общеукрепляющие средства: витамины, препараты железа, гематоген, экстракт печени, гетеротопическая трансплантация эмбриональных клеток. При анемии необходимо применение гемотрансфузий. Используются кровоостанавливающие средства (викасол, кальция хлорид, настой калины, пастушьей сумки и др.). При возникновении вторичных нарушений коагулирующих свойств крови назначают внутривенное введение плазмы крови, эпсилон-аминокапроновую кислоту.

Гормональная терапия ювенильных кровотечений в основном преследует две главные цели: остановку кровотечений и нормализацию менструального цикла. Для остановки маточного кровотечения в ювенильном возрасте используют гормональный гемостаз с помощью высоких доз эстрогенов или синтетических эстроген-гестагенных препаратов. «Чистые» гестагены с целью гемостаза в этом возрасте применяют значительно реже из-за возможности усиления кровотечения. Показаниями для проведения гормональной гемостатической терапии является отсутствие эффекта от проводимой негормональной терапии; снижение уровня гемоглобина до 90–100 г/л, гематокрита до 25–30%. Противопоказания: гиперкоагуляция, нарушение функции печени, ревматизм (активная фаза).

Эстрогенный гемостаз осуществляют введением высоких доз эстрогенных препаратов (0,1% раствор синестрола по 1 мл внутримышечно через 3–6 ч или фолликулин по 10 000–20 000 ЕД через 2–3 ч). После остановки кровотечения необходимо продолжить введение эстрогенов, постепенно снижая их дозу под контролем тестов функциональной диагностики. Такую терапию проводят в течение 12–14 дней, а затем переходят на введение гестагенов (1 мл 1% раствора прогестерона внутримышечно в течение 6–8 дней).

Синтетические комбинированные эстроген-гестагенные препараты (ригевидон, нон-овлон, триквилар и др.) с целью гемостаза применяют у девочек без резко выраженной анемии. Гемостаз достигается при приеме 2–3 таблеток препарата в день в течение 1–2 дней, после чего дозу постепенно снижают до 1 таблетки в день. Введение препарата продолжают в течение 15–25 дней. Через 2–3 дня после отмены препарата наступает менструальноподобная реакция.

При циклических кровотечениях, когда предполагается искусственно воссоздать вторую фазу цикла, прибегают к прогестерону (суточная доза 10 мг), прегнину (суточная доза 15 мг) или хориогонину (суточная (доза 1000–1500 ЕД).

При гипоэстрогенной форме ациклических ювенильных кровотечений наиболее эффективна циклическая гормонотерапия. В первые 12 дней больным назначают эстрогены, затем в течение 3–4 дней смесь эстрогенов с гестагенами в половинной дозе и в последующие 10 дней — только гестагены в полной дозе (прогестерон по 10 мг внутримышечно). Курс лечения — 4–6 мес.

При гиперэстрогенной форме ациклических ювенильных кровотечениий требуется иной подход. Вначале лечения назначают большие (ударные) дозы эстрогенов (фолликулин внутримышечно по 40–60 тыс. ЕД в сутки на протяжении 3–4 дней) с целью подавления избыточной продукции ФСГ и создания необходимых условий для выработки эндогенного ЛГ. После этого применяется общепринятая циклическая схема заместительной терапии эстрогенами и гестагенами.

Поскольку гиперэстрогениый вариант ациклических кровотечений с трудом поддается терапии, то нередко лечебный эффект достигается применением сильнодействующих средств — кломифена, хориогонина.

Применение гормонотерапии в пубертатном возрасте требует особой осторожности, так как у этих больных особенно важна опасность выраженного подавления функции системы гипоталамус-гипофиз. В связи с этим широкое распространение получили негормональные методы лечения ювенильных кровотечений. Негормональное лечение может быть как патогенетическим, так и симптоматическим.

Патогенетическое лечение включает применение седативных средств, транквилизаторов, снотворных, десенсибилизирующих препаратов. Сюда же относятся такие физиотерапевтические методы, как интраназальный электрофорез витамина B_1 или новокаина (10–15 сеансов), электростимуляция рецепторов шейки матки, электропунктура и иглорефлексотерапия.

Механизм действия многих этих методов терапии основан на использовании рефлекторных связей между шейкой матки и системой гипоталамус-гипофиз. Вследствие этого нормализуется функция всей системы гипоталамус-гипофиз-яичник-матка.

Скачано с портала MedWedi.ru

Для электростимуляции рецепторов шейки матки используются гинекологический электростимулятор и двухполюсный электрод (вводится в цервикальный канал до внутреннего зева), через который подаются электрические импульсы прямоугольной формы. Длительность импульса — 2 мс, частота — 80 Гц, напряжение — 5 В, продолжительность процедуры — 10 мин, на курс лечения — 10 процедур.

Метод электропунктуры дает возможность получать аналогичный шеечно-гипофизарному рефлексу эффект без воздействия на гениталии, что особенно важно при лечении девочек. Курс лечения состоит из 8–10 процедур.

Оба метода рефлексотерапии (электростимуляция рецепторов шейки матки и электропунктура) следует отнести к патогенетическим методам лечения ювенильных кровотечений, так как они оказывают не только кровоостанавливающий эффект, но влияют и на гормональный статус организма, нормализуя ритм менструального цикла и способствуя переводу ановуляторных менструальных циклов в овуляторные. В крайне редких случаях при неэффективности консервативной терапии, возникновении профузного кровотечения, угрожающего жизни больной в ювенильном возрасте, приходится прибегать к выскабливанию слизистой оболочки матки. Это вмешательство производится как с целью гемостаза, так и диагностики состояния эндометрия и исключения предраковых изменений. Показаниями для выскабливания полости матки являются наличие обильного кровотечения с явлениями анемии (снижение гемоглобина до 70 г/л, гематокрита ниже 25%); отсутствие эффекта от гемостатической терапии; органические изменения эндометрия (полипоз); рецидивирующие ювинильные кровотечения.

Прогноз. При целенаправленном и патогенетическом лечении ювенильных кровотечений благоприятный. Однако примерно у 30% больных возникают рецидивы кровотечения. У 5% больных, страдавших ранее ювенильными кровотечениями, в репродуктивном возрасте наблюдаются различные расстройства менструальной и репродуктивной функции.

Предупреждение ювенильных кровотечений должно предусматривать следующие мероприятия: а) охрану плода в антенатальном периоде развития, так как неблагоприятные условия внутриутробного развития создают отрицательный «преморбидный» фон, способствующий возникновению функциональной несостоятельности половой системы в период становления менструальной функции; б) выделение групп девочек повышенного риска в отношении возможности возникновения дисфункциональных маточных кровотечений (осложненное течение антенатального периода развития, высокий индекс заболеваемости в раннем детстве, отклонения в морфограммах и др.) для диспансерного наблюдения за ними и своевременного проведения профилактических мероприятий.

Виды и формы **аменорей** подробно представлены в главе 5.

Альгодисменорея — это патологическое состояние, характеризующееся резкими приступами боли во время менструации, обильным, длительным истечением менструальной крови, сопровождающееся симптомами общей слабости, тошноты, головной боли, потери сознания, диареи. В структуре гинекологической заболеваемости девушек и девочек эта патология занимает одно из ведущих мест, составляя 17,2%. Различают первичную и вторичную альгодисменорею. Первичная альгодисменорея не связана с анатомическими изменениями внутренних половых органов. Вторичная — обусловлена наличием органической патологии органов малого таза (пороки развития, опухоли, инфантилизм, эндометриоз). Основной причиной альгодисменореи в настоящее время считается нарушение синтеза простагландинов, недостаточный уровень эндогенных опиоидов (эндорфины, энкефалины), дистония мышечного слоя матки. Заболевание чаще развивается у девочек с астеническим телосложением, возбудимых, эмоционально лабильных, склонных к обморокам. Ведущим симптомом является боль в нижних отделах живота во время менструации. Лечение первичной дисменореи заключается в назначении спазмолитических, анальгетических и седативных препаратов. Для снижения уровня простагландинов в организме больной применяются индометацин, ксефокам, ибупрофен, напроксен, ацетилсалициловая кислота (по 1 таблетке 3 раза в день), начиная за три дня до прихода менструации в течение 3–4 мес. Рекомендуется постельный режим, подходящее положение тела (коленно-локтевая поза, на боку с приведенными бедрами), с приподнятым тазовым концом, горячая ножная ванна (10–15 мин).

Скачано с сайта MedWedi.ru

Травмы половых органов

В структуре гинекологической заболеваемости девочек травмы гениталий составляют около 6%. Они возникают в результате механического повреждения и нарушения целостности как половых органов, так и смежных областей.

Факторы, способствующие возникновению травм половых органов у девочек: 1. Анатомические особенности (выдвинутость вульвы кпереди; слабая выраженность подкожно-жирового слоя в области гениталий; рыхлое соединение покровного эпителия с подлежащими тканями; тонкий эпидермальный пласт). 2. Психологические особенности (любознательность, подвижность. склонность к шалостям, импульсивность, несовершенство координации движений). 3. Отсутствие присмотра со стороны взрослых.

Существуют следующие причины травм гениталий у девочек: падение на тупые или острые предметы; транспортные травмы; повреждения при изнасиловании; ятрогенные травмы; самоповреждения, а также травмы при злонамеренных ритуальных манипуляциях.

Степень травматизации варьирует от небольших ссадин до разрывов половых органов с проникновением в брюшную полость. Чаще всего нарушается целостность вульвы, образуются гематомы различной величины. Основные симптомы травматических повреждений гениталий — наличие наружного или внутреннего кровотечения, болевой синдром. Травмы могут осложняться развитием анемии, шока, расстройством мочеиспускания, гематурией, инфицированием раны.

При травме наружных половых органов применяются общепринятые методы исследования. Диагноз обычно легко поставить на основании осмотра и пальпации. При наличии повреждения влагалища производят вагиноскопию.

Осмотр девочек с травмами гениталий обычно производят под наркозом, устанавливается наличие ссадин, гематом, обнаруживается источник кровотечения. Обязательно проводят общий осмотр, перкуссию и пальпацию органов брюшной полости, которые нередко бывают поврежденными одновременно с половыми органами. Особое внимание обращают на признаки внутреннего кровотечения (бледность, гипотензию, тахикардию, головокружение). При необходимости обследуются и соседние органы: уретра, мочевой пузырь, прямая кишка. С этой целью применяют цистоскопию, уретроскопию, пальцевое обследование прямой кишки или ректоскопию с помощью специального ректального зеркала, ректороманоскопию, рентгенографию, УЗИ, диагностическую лапароскопию.

Неотложная помощь при травмах половых органов девочек на догоспитальном этапе заключается в остановке кровотечения (наложение давящей повязки, прижатие кровоточащего участка стерильной салфеткой, прикладывание пузыря со льдом) и доставке в ближайший стационар.

В условиях стационара необходимо провести профилактику столбняка; туалет области, окружающей рану; отграничение раны стерильным бельем; обработка раны антисептиком (раствором фурацилина и перекиси водорода); удаление сгустков крови и нежизнеспособных тканей; обеспечение тщательного гемостаза (лигирование, тампонирование, обработка раствором адроксона). Раны половых органов у девочек, как правило, поверхностные, поэтому первичную хирургическую обработку осуществляют без иссечения краев и дна раны. Восстановление целостности пораженных участков (наложение первичного шва) возможно только, если с момента повреждения прошло не более 12 часов. При наличии явлений инфекции, а также если прошло более 24 часов после травмы, швы не накладывают, а удаляют некротизированные ткани, производят дренирование, назначают антибактериальную терапию. Наложение вторичных швов возможно только через 7–14 дней, когда появляются грануляции. Если имеется небольшая гематома — накладывают давящую повязку, прикладывают холод. При нарастании гематомы ее следует вскрыть, удалить сгустки крови, лигировать кровоточащие сосуды и наложить послойно швы, с последующим дренированием резиновой полоской. В случае разрыва прямой кишки накладывание швов начинают с проксимального конца раны на слизистую оболочку кишечника, затем восстанавливают целостность фиброзной ткани и задней стенки влагалища. При работе вблизи уретры следует на время зашивания оставлять катетер, а при манипуляциях на задней стенке влагалища целесообразно введение в ампулу прямой кишки расширителя Гегара. В дальнейшем дозированное применение физических методов на рану; реабилитация — при рубцевании, образова-

Скачано с портала MedWedi.ru

нии свищей, нарушении функции соседних органов; психологическая адаптация.

При обнаружении инородного тела во влагалище его необходимо сразу удалить. При проникающих ранениях — показана лапаротомия. Из медикаментозных препаратов применяется антибактериальная терапия, профилактика столбняка, болеутоляющее и седативное лечение.

При травмах, наступивших вследствие изнасилования, кроме оказания врачебной помощи в полном объеме, проводится обследование на наличие гонококков, сперматозоидов в мазках, исследование крови на сифилис и ВИЧ-инфекцию, назначается превентивная терапия, о случае сообщают в следственные органы. Освидетельствование лиц, не достигших 16-летнего возраста, необходимо производить только в присутствии родителей.

Опухоли половых органов

Последние десятилетия отмечается рост частоты опухолей у детей. Большая часть новообразований имеет доброкачественный характер и встречается в 5 раз чаще, чем злокачественные. Хотя в детском возрасте границы доброкачественности и злокачественности менее выражены. Для опухолей у детей характерно 2 пика заболеваемости: I — на фоне активного формирования иммунной системы (4–6 лет), II — при становлении эндокринной системы (10–14 лет).

Опухоли половых органов у девочек находятся на следующем месте после гемобластозов, опухолей ЦНС, почек и костей. Среди локализаций опухолевых процессов превалируют опухоли яичников.

По локализации злокачественных опухолей половых органов у девочек имеются определенные отличия от взрослых женщин. I место занимают опухоли яичников (75–80%), II — саркомы влагалища, III — саркомы вульвы. Рак шейки и тела матки встречается крайне редко. И если пик встречаемости опухолей яичников соответствует 11–15-летнему возрасту девочки, что коррелирует с гормональной перестройкой организма, то злокачественные новообразования вульвы и влагалища определяются в первый год жизни.

Для своевременной диагностики опухолей половых органов, в том числе и опухолей наружных половых органов,

необходимо привлекать внимание матерей и патронажного медицинского персонала к обязательному осмотру девочек в различные периоды их жизни.

При опухолях влагалища большое диагностическое значение имеет вагиноскопия в сочетании с цитологическим методом исследования. В подозрительных случаях производят биопсию патологически измененной ткани с помощью конхотома.

В диагностике поражений шейки матки могут помочь вагиноскопия и цитологическое исследование мазков. При подозрении на рак шейки матки необходима биопсия. При подозрении на опухоль матки применяется зондирование, в отдельных случаях допускается применение гистерографии и диагностического выскабливания слизистой оболочки матки.

Самого пристального внимания заслуживают больные с опухолями яичников. Требуется особая тщательность при обследовании этой группы больных. Кроме общепринятых методов, применяют ультразвуковое исследование, компьютерную и магнитно-резонансную томографию, обзорную рентгеноскопию брюшной полости, рентгенографию кишечника и желудка, определение опухолевых маркеров (CA-125, альфа-фетопротеин, хорионический гонадотропин), гистологическое исследование биоптата опухоли. В некоторых случаях производят пиелографию и цистоскопию. В особо трудных в диагностическом отношении случаях следует применить газовую рентгенопельвиграфию, гистероскопию, лапароскопию и даже пробное чревосечение.

Опухоли вульвы и влагалища бывают доброкачественные (гемангиома, атерома, лимфангиома, липома, киста, фиброма) и злокачественные (меланома, карцинома). Гемангиома — сосудистая доброкачественная опухоль, приводящая к косметическим и функциональным нарушениям. Лечение может быть консервативным, при необходимости — хирургическим. Терапия лимфангиом — только оперативное. Возникновению злокачественных новообразований нередко предшествуют кондиломы (генитальные бородавки), возникающие вследствие поражения вирусом папилломы человека, чаще на фоне иммуносупресивного состояния организма. Лечение — криодеструкция, лазеровапоризация, диатермокоагуляция, некротизирующие препараты (кондиллин, солкодерм, резорцин, подофилин, подофиллотоксин,

Скачано с портала MedWedi.ru

ферезол), местно применяется интерферон. Пигментные невусы у девочек протекают, как правило, доброкачественно, а в период полового созревания перерождаются в злокачественные (меланомы), что требует радикального лечения.

К опухолям влагалища относятся киста гартнерова хода, фиброма влагалища, рак и саркома вагины. Киста гартнерова хода представляет собой ретенционное образование, локализующееся в паравагинальной клетчатке по боковой стенке влагалища. Лечение — удаление кисты. Фиброма влагалища встречается крайне редко и требует оперативного лечения.

Рак влагалища характеризуется наличием кратерообразной язвой или диффузными разрастаниями на задней стенке влагалища и быстрым распространением метастазов в матку и внутренние органы. Для диагностики используются вагиноскопия с гистологическим исследованием биоптата из очага поражения. Лечение — лучевая- и химиотерапия.

Саркома влагалища (гроздевидная или ботриоидная) гистологически состоит из эмбриональной соединительной ткани, составляющей строму опухоли с включениями поперечнополосатых мышечных волокон, кровеносных и лимфатических сосудов. Опухоль растет очень быстро, заполняя весь объем влагалища и выходя за его пределы гроздевидными массами. Ботриоидная саркома склонна к некрозу и распаду, инфицированию. Жалобы на гноевидные, а иногда и кровянистые выделения из половых путей нередко трактуют как проявление вульвовагинита. Появлению саркомы влагалища иногда предшествуют полипы влагалища, первоначально имеющие доброкачественный характер, что требует их удаления сразу по диагностированию. Лучшим методом лечения ботриоидной саркомы считают радикальное оперативное лечение (экстирпация матки с удалением большей части влагалища, регионарных лимфатических узлов и химиотерапия по схемам PVB, BEP, VIP).

Опухоли шейки матки. Среди злокачественных новообразований шейки матки различают цервикальную аденокарциному, интраэпителиальную неоплазию и рак. Неоплазиям нередко предшествуют фоновые (псевдоэрозии, лейкоплакии, цервициты) и предраковые (дисплазия) заболевания. Высокая частота поражения подростков обусловлена состоянием вторичного иммунодефицита, дисгармоничностью нервной и эндокринной систем, инфекционными заболеваниями гениталий (цитомегаловирусная инфекция, хламидиоз, микоплазмоз). Риск увеличивают курение, промискуитет, дизадаптация. Клинические проявления заключаются в наличии белей с гнилостным запахом, кровянистых выделений из половых путей, болей при далеко зашедшем процессе.

При I и II стадиях заболевания проводится расширенная экстирпация матки и лучевая терапия. III, IV стадии — лучевое лечение.

Опухоли матки. Миому матки в последние годы диагностируют несколько чаще (до 5,9%). Развитие миомы у подростков связывают с нарушением стероидогенеза и отягощенной наследственностью, что чаще всего сочетается с нарушениями менструальной функции по типу гиперполименорреи и альгодисменорреи. В лечении этой патологии руководствуются принципами коррекции гормональных нарушений в сочетании с симптоматической терапией и возможным торможением роста опухоли. В гормонотерапии предпочтение отдают препаратам с гестагенной активностью.

К злокачественным опухолям тела матки относят саркому. Описана саркома тела матки, которая характеризуется кровянистыми выделениями из половых путей, что соответствует достаточно распространенной стадии процесса. При диагностике саркомы матки у детей (цитологическое исследование, аспирационная биопсия, фракционное выскабливание матки) рекомендуют по возможности радикальное оперативное лечение с применением схем химиотерапии CAF, CAP, VIP. Прогноз в связи с поздним распознаванием процесса и бурным распространением опухолевого процесса, как правило, неблагоприятный.

Опухоли яичника. Факторами риска по развитию опухоли яичника являются: поздний гестоз, применение прогестеронсодержащих препаратов (туринал) во время беременности у матери; 0 (I) или A (II) группа крови у девочки; частые ОРЗ в детстве; позднее менархе; менструальный цикл менее 24 дней, нарушения менструального цикла; рецидивирующий абдоминальный болевой синдром; отягощенная наследственность (опухоли яичников у матери); хронический стресс, повышенный радиационный фон.

Скачано с портала MedWedi.ru

Опухоли яичников чаще возникают в период полового созревания, когда в организме девочки происходят наиболее выраженные гормональные сдвиги и усиливаются процессы пролиферации. Около 30% кистозных образований яичников не являются истинными опухолями, представляя собой ретенционные кисты (фолликулярные и лютеиновые) или параовариальные.

Параовариальная киста развивается из эмбрионального придатка яичника, тонкостенное серозное образование, локализующееся между листками широкой связки, яичник не изменен. Параовариальные кисты клинически ничем не проявляются и обнаруживаются лишь при профилактическом ультразвуковом исследовании. При значительных размерах может отмечаться болевой синдром. Лечение — хирургическое (удаление кисты).

Фолликулярная киста яичника — однокамерное, тонкостенное образование, развивается в результате накопления жидкости в атрезирующемся фолликуле. Клинически может проявляться нарушением менструального цикла (ювенильные кровотечения), болевым синдромом. Небольших размеров фолликулярные кисты (до 6 см) могут подвергаться обратному развитию, в связи с чем возможно наблюдение в течение 2–3 мес. При больших размерах кисты или ее перекруте — лапароскопическое удаление. Фолликулярные кисты нередко обнаруживают у новорожденных девочек. Их возникновение обусловлено влиянием материнского хорионического гонадотропина, что характерно для беременных с гестозом, перенашиванием, сахарным диабетом. Они протекают бессимптомно и регрессируют к 6–10 мес жизни.

Киста желтого тела — серозно-геморрагическое, тонкостенное образование, выстланное тека-клетками. Клинически проявляется аменореей или ациклическими кровотечениями у девочек пубертатного возраста. Небольших размеров кисты могут подвергаться обратному развитию, в связи с чем возможно наблюдение в течение 2–3 мес. При больших размерах кисты или ее перекруте — хирургическое лечение путем лапароскопии.

Эндометриоидная киста часто встречается у девочек подросткового возраста. Клинически проявляется болевым синдромом и дисменореей. В большинстве случаев для лечения применяются препараты гормональной контрацепции (трирегол, триквелар, марвелон), агонисты гонадотропных гормонов (даназол, данавал). При больших размерах кист — хирургическое лечение.

Герминогенные опухоли бывают доброкачественного и злокачественного характера. К злокачественным относятся — дисгерминома, опухоль эндодермального синуса, эмбриональная карцинома, полиэмбриома, хорионкарциома. К доброкачественным — зрелая тератома. Основные признаки заболевания — болевой синдром, пальпация опухоли в малом тазу, реже — вагинальное кровотечение, лихорадка. Повышение уровня альфа-фетопротеина и хорионического гонадотропина в крови у девочек с наличием опухоли яичников указывает на возможность герминогенной опухоли. В диагностике используются УЗИ, компьютерная томография, рентгенография органов грудной клетки, определение уровня опухолевых маркеров (СА 125).

Тератома (дермоидная киста) — одностороннее однокамерное образование, среди компонентов которого обнаруживают кожу, волосы, жир и т. д. Дермоидные кисты подлежат удалению с сохранением ткани яичника.

Опухоли стромы полового тяжа (гранулезоклеточные, текомы, фибромы, андробластомы и гинандробластомы) — подробно представлены в главе 7.

Эпителиальные опухоли яичников (серозные или муцинозные кистомы) развиваются из целомического эпителия урогенитальной складки. Отмечается медленный рост опухоли, жалобы на увеличение размеров живота, учащение мочеиспускания, запоры. Лечение хирургическое — удаление кистомы с сохранением ткани яичника. Злокачественные эпителиальные опухоли яичника (аденокарциома) характеризуются быстрой диссеминацией опухолевого процесса по брюшине, в сальник, развитие асцита и гидроторакса. Жалобы на боли внизу живота, кровянистые выделения, увеличение размеров живота. Диагностике способствуют УЗИ, пальпация, перкуссия, рентгенологическое исследование ЖКТ и мочевой системы. Лечение — оперативное в зависимости от стадии заболевания с последующей адъювантной химиотерапией.

Метастатические опухоли встречаются менее чем у 1% детей, возникают при острой лейкемии и при неходжкинских лимфомах вследствие распространения злокачественных новообразований лимфогенным, гематогенным или имплантационным путем.

Скачано с сайта MedWedi.ru

Учитывая относительно невысокую частоту встречаемости опухолей половых органов у девочек, чреватую крайне неблагоприятными исходами в связи с неподготовленностью большинства гинекологов к таким находкам, необходимо помнить об этой патологии у детей. Возможность возникновения опухолевого процесса любой локализации, независимо от возраста пациентки, требует онконастороженности и тщательной дифференциальной диагностики в случае любых патологических процессов половой сферы у девочек.

Аномалии развития половых органов, имеющие место у детей и подростков подробно представлены в главе 10. У больных с аномалиями развития половых органов при собирании анамнеза следует обязательно обращать внимание на неблагоприятные факторы, воздействующие на плод в период его антенатального развития (врожденные гинатрезии), а также на роль инфекционных заболеваний, перенесенных девочками в раннем детстве, которые могут обусловить возникновение приобретенных гинатрезий. Кроме обычных методов исследования, при подозрении на наличие пороков развития половых органов для уточнения диагноза следует предпринять ряд дополнительных исследований: осмотр влагалища с помощью детских зеркал, зондирование влагалища и матки, рентгенография органов малого таза (может быть применена и газовая рентгенопельвиграфия), пиелография. Для диагностики пороков развития матки и влагалища используют гистерографию. Все большее значение в обследовании девочек и подростков приобретают генетические методы исследования. С развитием медико-генетических исследований значительно расширились наши представления об этиологии и патогенезе задержки полового созревания и различных формах нарушений половой дифференцировки. В основе этих форм патологии могут лежать нарушения наследственного аппарата, характеризующиеся хромосомными и генными мутациями.

Для правильного формирования и функционирования яичников необходимо сохранение нормального набора не только половых, но и соматических хромосом. Структурные и числовые нарушения в системе половых хромосом являются причиной различных форм дисгенезии гонад: а) синдром Шерешевского — Тернера — кариотип больных 45X0; 46XX/46XO, б) стертая форма дисгенезии гонад — хромосомные аномалии в виде мозаицизма: 46XX/45X0 или структурная аномалия одной из X-хромосомы; в) «чистая» форма дисгенезии гонад — кариотип больных может быть как 46XY, так и 46XX; реже встречается мозаицизм типа 45X0/46XX; 46XX/47XXX; 45X0/46XY; г) смешанная форма дисгенезии гонад — кариотип больных различный: 46XY/45X0; 45XY/46XX; 46XX. Хромосомные нарушения половой дифференцировки лежат в основе нарушений при адреногенитальном синдроме и мужском псевдогермафродитизме. Большое внимание в настоящее время уделяется выяснению причин, приводящих к появлению хромосомных и генных мутаций. Для этой цели применяются клинико-цитогенетические, генеалогические и биохимические методы исследования.

Подростковая контрацепция

Подростки отличаются транзиторной гиперсексуальностью, в связи с чем 15–17-летние люди должны быть осведомлены об экстренной контрацепции и чрезвычайной опасности абортов. Контрацептивные средства, рекомендуемые подросткам, должны отвечать всем современным требованиям (высокая эффективность, приемлемость и безопасность). Доступность контрацептивов заключается в их простоте, дешевизне, необременительности метода. Для оценки надежности контрацептива вычисляют показатель «доли неудач», или индекс Перля (IP).

Механическая контрацепция. Для большинства подростков, ведущих нерегулярную половую жизнь, методом выбора является презерватив, который предохраняет не только от зачатия, но и заболеваний, передающихся половым путем, а также — от СПИДа. В последнее время появились женские презервативы (фемидом), которые представляют собой мешочек с наружным и внутренним кольцами. К другим видам местной контрацепции относятся шеечные колпачки, различные губки и тампоны.

Химическая контрацепция. В настоящее время имеется широкий выбор спермицидных препаратов (фарматекс, пантетекс-овал, контрацептин-Т, галацептин, деказоль) в виде вагинальных таблеток, кремов, свечей, тампонов, которые вводятся во влагалище за 8–10 мин до полового сно-

Скачано с сайта MedWedi.ru

шения и обеспечивают контрацептивный эффект от 3 до 24 часов.

Физиологический метод (ритмический, календарный метод) контрацепции может быть рекомендован девочкам с регулярным циклом и при достаточном интеллектуальном развитии. Учитывая жизнеспособность сперматозоидов и яйцеклеток, следует избегать полового сношения с 10-го по 17-й дни менструального цикла (по данным других авторов с 5-го по 20-й дни). Метод определения базальной (ректальной) температуры вряд ли может найти широкое применение у подростков в связи с трудностями осуществления и наличием ановуляторных циклов.

Внутриматочная контрацепция. Применение внутриматочных средств (ВМС) у подростков нежелательно, так как они могут обусловить развитие воспалительных заболеваний, перфорацию матки, а также их смещение и экспульсию. Использование ВМС возможно у юных матерей вскоре после родов; у девушек, сделавших аборт, и в случаях, когда другие методы для контрацепции противопоказаны.

Гормональная контрацепция. Наиболее часто применяются комбинированные оральные контрацептивы, которые подразделяются на моно-, двух- и трехфазные. Монофазные содержат постоянную дозу эстрогенного и гестагенного компонента, наиболее эффективны и обладают легкой обратимостью метода (минизистон, фемоден, марвелон, ригевидон, мерсилон). Двухфазные препараты применяются редко. Трехфазные (триквилар, трирегол, тризистон) применяются на протяжении 21-дневного курса, при этом доза гормонов меняется трижды. Мини-пили (чистые гестагены) применяются по непрерывной схеме с первого дня менструального цикла (фемулен, континуин, экслютон). Экстренная постконтальная контрацепция достигается назначением 200 мг этинилэстрадиола и 1 мг левоноргестрела, разделенных на 2 дозы в течение 72 часов после незащищенного коитуса. Постинор подросткам применять нежелательно из-за выраженных побочных явлений. Метод Юзпе, при котором дают 2 таблетки нон-овлона и спустя 12 часов — еще 2 таблетки, эффективен, если с момента полового акта прошло не более 72 часов. Ургентной контрацепцией рекомендуется пользоваться не чаще 1 раза в год. Препараты пролонгированного действия (Депо-Провера, цилофем, норплант) подросткам не рекомендуются в связи с обилием побочных реакций.

Абсолютными противопоказаниями назначения гормональной контрацепции являются: наличие беременности, заболевания сердечно-сосудистой системы, желудочно-кишечного тракта, заболевания почек, сахарный диабет и т. д. Девушки, получающие гормональные контрацептивы, должны находиться под диспансерным наблюдением подросткового гинеколога.

Организация гинекологической помощи девочкам заключается в профилактике гинекологических заболеваний, оказании специализированной помощи больным детям и диспансеризации, санитарно-просветительной работе среди родителей и работников детских учреждений. Развитие специализированной гинекологической помощи девочкам и девушкам способствует снижению их заболеваемости, эффективной профилактике нарушений репродуктивной функции и гинекологических заболеваний у будущих женщин.

Скачано с портала MedWedi.ru

Глава 16. Неотложные состояния в гинекологии

Острые заболевания брюшной полости у большинства гинекологических больных возникают обычно внезапно среди кажущегося полного благополучия. В то же время, диагностика острых заболеваний брюшной полости должна быть правильной и своевременной, так как от этого часто зависит не только здоровье, но и жизнь самой женщины. Все остро возникшие заболевания, при которых имеет место клиническая картина острого живота, требуют оказания неотложной помощи.

В этой главе приведены основные сведения о наиболее часто встречающихся гинекологических заболеваниях, при которых показана экстренная помощь.

Заболевания женских половых органов, при которых наблюдается клиника острого живота, в зависимости от патогенеза, могут быть разделены на следующие основные группы: 1) острые кровотечения из внутренних половых органов, 2) внезапные нарушения кровообращения во внутренних половых органах и 3) разрыв пиосальпинкса (гнойника трубы) либо пиовара (абсцесса яичника) с последующим развитием перитонита.

Острое внутреннее кровотечение наиболее часто возникает при нарушении трубной беременности, реже — при кровотечении из яичника.

Внезапные нарушения кровообращения во внутренних половых органах, как правило, обусловлены перекрутом ножки опухоли яичника либо нарушением питания миоматозного узла. Перфорация гнойного мешотчатого образования придатков матки происходит в результате протеолитического действия гноя на пиогенную капсулу.

Внематочная беременность

Беременность, при которой оплодотворенное яйцо имплантируется и развивается не в полости матки, а вне ее, называется внематочной (эктопической). В зависимости от места прикрепления плодного яйца различают трубную, яичниковую и брюшную беременность. Сравнительно редко внематочная беременность локализуется в рудиментарном роге матки.

Самой частой формой патологии является трубная беременность (98–99%). В свою очередь в зависимости от места внедрения оплодотворенной яйцеклетки трубную беременность подразделяют на беременность в ампулярном, истмическом и интерстициальном отделах трубы. Беременность в правой маточной трубе наблюдается несколько чаще, чем в левой.

Яичниковая беременность является одной из редких форм внематочной беременности, ее частота составляет 0,1–0,7%. Различают две формы указанной беременности — интрафолликулярную и эпиофоральную. При первой оплодотворение и имплантация происходят в фолликуле, при второй — на поверхности яичника.

К редким формам данной патологии также относится брюшная беременность (0,3–0,4%). Локализация брюшной беременности различна — сальник, печень, крестцово-маточные связки, прямокишечно-маточное углубление и др. Она может быть первичной (имплантация осуществляется в органах брюшной полости) и вторичной (первоначально имплантация происходит в трубе, а затем вследствие трубного аборта оплодотворенная яйцеклетка изгоняется из трубы и вторично имплантируется в брюшной полости). Различие это представляет чисто теоретический интерес, так как к моменту операции труба бывает уже макроскопически неизмененной и установить первоначальную имплантацию можно только путем гистологического исследования.

Беременность в рудиментарном роге матки встречается в 0,1–0,9%. случаев. Анатомически эта беременность может быть отнесена к маточной, однако в связи с тем, что в большинстве случаев рудиментарный рог не имеет сообщения с влагалищем, клинически такая беременность протекает как внематочная.

Скачано с сайта MedWedi.ru

Больные с внематочной беременностью составляют 1,3–6% от общего числа стационарных гинекологических больных. В последние годы отмечается увеличение частоты случаев внематочной беременности, что обусловлено увеличением числа абортов и воспалительных заболеваний женских половых органов, а также более широким применением современных методов диагностики.

Наиболее часто внематочная беременность встречается у женщин 20–35 лет.

Этиология и патогенез. В обычных условиях оплодотворение яйцеклетки происходит в ампулярной части маточной трубы, и затем оплодотворенная яйцеклетка продвигается по ней к матке. Такое продвижение обусловлено транспортной функцией трубы — перистальтическими движениями и движениями ресничек мерцательных клеток цилиндрического эпителия слизистой оболочки. Транспортная функция маточных труб зависит от многих факторов: гормональной функции яичника и введенных экзогенно гормонов, полноценности всех слоев стенки трубы, состояния кровоснабжения и иннервации внутренних половых органов. Следовательно, все те факторы, которые могут препятствовать нормальному механизму транспортировки оплодотворенной яйцеклетки, могут явиться причиной возникновения внематочной беременности. Такие причины чрезвычайно разнообразны. Чаще всего (48%) к внематочной беременности приводят воспалительные процессы маточных труб. Этиология воспалительных заболеваний может быть специфической (гонорея) или чаще — неспецифической. Возможно также инфицирование маточных труб из червеобразного отростка ввиду анатомической близости этого образования к правой трубе, чем и обусловлена, по-видимому, более частая локализация плодного яйца в правой трубе. Следствием перенесенного воспалительного процесса может быть образование перитубарных спаек, что приводит к сращению трубы со смежными органами, фиксации ее, смещениям и перегибам. Нарушаются нормальное анатомическое расположение трубы и ее двигательная активность, что также может явиться одним из предрасполагающих моментов возникновения внематочной беременности.

Слизистая оболочка трубы, отличающаяся большой складчатостью, реагирует на воспаление срастанием складок, образованием мелких полостей и лакун, в результате чего ее просвет значительно суживается. Нарушается функция клеток мерцательного эпителия. Вследствие воспалительного процесса изменяется иннервация маточных труб. Изменения в нервных волокнах наблюдаются при воспалении во всех слоях маточных труб. Нарушается двигательная активность маточных труб, снижается способность нервных рецепторов воспринимать воздействие эстрогенов и прогестерона.

Одной из причин внематочной беременности является нарушение функции яичников, что может быть следствием как нейроэндокринных нарушений, так и воспалительного процесса. Установлено, что перистальтика труб и состояние сфинктера, находящегося в интерстициальном отделе трубы, зависят от фазы менструального цикла. В фолликулярной фазе цикла наблюдается спастическое сокращение мускулатуры маточных труб, интенсивность сокращений увеличивается ко времени овуляции, что способствует попаданию яйцеклетки в ампулу трубы. В лютеиновую фазу тонус и возбудимость маточных труб уменьшаются, возникают направленные к матке перистальтические сокращения, способствующие продвижению яйцеклетки в полость матки. Слизистая оболочка трубы также претерпевает циклические изменения. В фолликулярной фазе цикла возрастает число мерцательных и секреторных клеток, в лютеиновой фазе секреторные клетки вырабатывают секрет, обволакивающий яйцеклетку, благодаря чему создается питательная среда и облегчается продвижение яйцеклетки по трубе. Поэтому нарушения в гипоталамо-гипофизарно-яичниковой системе, приводящие к недостатку или избытку выработки половых гормонов в яичнике или нарушению нормальной цикличности секреции гормонов, извращают моторную функцию труб — их перистальтику, состояние сфинктера и слизистой оболочки. Все это приводит к тому, что транспорт яйцеклетки затрудняется и она имплантируется не в матке, а в трубе.

Достаточно часто внематочная беременность возникает у женщин с инфантилизмом. При инфантилизме почти всегда наблюдаются гипофункция яичников и анатомо-физиологические изменения маточных труб (длинные, извитые, слабоперистальтирующие трубы), что облегчает имплантацию яйцеклетки вне матки.

Скачано с портала MedWedi.ru

Возникновение внематочной беременности часто связано с искусственным абортом. Вследствие аборта часто возникают воспалительные изменения в трубах, нарушение функции яичников и рецепторного аппарата матки, а также слипчивые процессы и частичная облитерация просвета в интерстициальной части трубы (после чрезмерного выскабливания углов матки).

Эндометриоз маточных труб не только создает механическое препятствие в трубах, нарушает ее перистальтику, но и вызывает значительный спаечный процесс, в результате чего может развиться внематочная беременность.

Определенную роль в этиологии эктопической беременности играют опухоли матки и придатков (изменение анатомии органов малого таза, сдавление просвета трубы), оперативные вмешательства, особенно осложнившиеся пельвиоперитонитом (спайки и сращения), стрессовые ситуации, ведущие к спазму труб. В последние годы появились сообщения о возникновении внематочной беременности у 2% женщин, которым производилось экстрокоркорпоральное оплодотворение.

Клиника. Неблагоприятные условия для развития беременности в трубе определяют и исходы внематочной беременности.

Как известно, при маточной беременности оплодотворенная яйцеклетка с помощью трофобласта расплавляет децидуальную оболочку и погружается в нее. Слизистая оболочка трубы почти не претерпевает децидуальных превращений, поэтому ворсины трофобласта, разрушая слизистую оболочку, внедряются в мышечную оболочку, нарушая ее целостность. Незначительно выраженные децидуальные изменения в слизистой оболочке маточной трубы обусловливают низкую выработку антипротеолитического фермента, препятствующего погружению трофобласта. Все это предопределяет исход трубной беременности, которая редко достигает больших сроков и чаще всего прерывается в 5–6 нед.

Различают прогрессирующую трубную беременность и прервавшуюся. Прерывание может происходить по типу трубного аборта или разрыва трубы. Описаны редкие случаи донашивания внематочной беременности и извлечения оперативным путем живого ребенка (чаще это относится к брюшной беременности).

Прогрессирующая внематочная беременность. Внематочная беременность вызывает такие же изменения в организме женщины, как и маточная: задержку менструаций, нагрубание молочных желез, появление молозива, тошноту, извращение вкуса. Отмечается цианоз входа во влагалище, слизистой оболочки влагалища и шейки матки. Матка увеличивается в размерах и размягчается, слизистая оболочка матки трансформируется в децидуальную оболочку. В яичнике формируется желтое тело беременности. Иммунологическая реакция на беременность положительная. Постановка диагноза развивающейся внематочной беременности в ранние сроки исключительно трудна. Однако имеются признаки, более характерные для внематочной беременности, чем для маточной. При внематочной беременности увеличение размеров матки, как правило, не соответствует предполагаемому сроку беременности. В области придатков матки с одной стороны пальпируется опухолевидное образование тестоватой консистенции, болезненное при исследовании. Содержание хориогонического гонадотропина несколько ниже, чем при маточной беременности аналогичного срока.

При динамическом наблюдении и повторных гинекологических исследованиях (не реже 1 раза в 3–4 дня) отмечается увеличение размеров образования в области придатков матки при отставании величины матки. Иногда появляются периодические схваткообразные боли внизу живота. Возможны субфебрильная температура и незначительное увеличение СОЭ. Постановке диагноза способствуют анамнестические данные (позднее начало менструаций, их нерегулярность, длительное бесплодие, перенесенные воспалительные процессы внутренних половых органов, осложненные аборты и роды).

Динамическое наблюдение за больной с подозрением на прогрессирующую внематочную беременность проводится только в стационаре с круглосуточно действующей операционной, так как прерывание ее происходит внезапно и сопровождается кровотечением в брюшную полость.

Дифференцировать прогрессирующую внематочную беременность следует от воспалительного процесса придатков матки. Больная должна находиться в стационаре вплоть до установления окончательного диагноза. Реакцию на хорионический гонадотропин в случае отрицатель-

Скачано с портала MedWedi.ru

ного результата следует повторять неоднократно. Ультразвуковое сложное сканирование позволяет определить плодное яйцо в трубе. Дифференциально-диагностической пробой может служить противовоспалительное лечение: при воспалительном процессе оно в большинстве случаев дает положительные результаты, в то время как при внематочной беременности улучшения не наступает. Для дифференциальной диагностики прогрессирующей внематочной беременности с воспалением придатков матки в условиях стационара с круглосуточной работой операционного блока можно применять прогестероновую пробу. В затруднительных случаях приходится прибегать к эндоскопическим методам исследования — кульдо- или лапароскопии.

Разрыв маточной трубы. Локализация беременности в истмической части трубы, как правило, приводит к разрыву последней, массивному кровотечению в брюшную полость, шоку. Это и обусловливает острую клиническую картину заболевания.

Внезапно, иногда при физической нагрузке или акте дефекации, у больной наступает острый приступ болей внизу живота с иррадиацией в прямую кишку, появляются холодный пот, бледность, наступает кратковременная потеря сознания, наблюдается снижение артериального давления. Пульс становится слабым, частым. Френикус-симптом положителен, если в брюшной полости имеется не менее 500 мл крови, появляются симптомы раздражения брюшины. Такое состояние больной может быть связано как с кровопотерей, так и с болевым шоком.

В боковых отделах живота определяется притупление перкуторного звука (свободная кровь в брюшной полости). Живот умеренно вздут, отмечаются нерезко выраженное напряжение мышц передней брюшной стенки и болезненность нижних отделов живота, чаще на стороне разрыва трубы. При гинекологическом исследовании (его следует проводить крайне осторожно во избежание повторного болевого шока, усиления кровотечения и коллапса) обычно определяется увеличение матки до 6–8 нед беременности, пальпация ее и движения шейки (поднятие ее кверху или смещение в сторону) резко болезненны. Через боковой свод влагалища в области придатков матки отмечается опухолевидное образование тестоватой консистенции без четких контуров. Задний свод влагалища уплощен или даже выпячен во влагалище. При влагалищном исследовании пальпация заднего свода резко болезненна. Из шеечного канала вскоре после болевого приступа появляются незначительные темно-кровянистые выделения (в первые часы они могут отсутствовать). Через несколько часов после приступа болей из матки начинает отторгаться децидуальная ткань, которая представляет собой почти полный слепок полости матки. Состояние больной может на какое-то время стабилизироваться и даже улучшиться, но по мере увеличения внутрибрюшинного кровотечения развивается картина тяжелого коллапса и шока. Тяжесть состояния больной обычно зависит от величины кровопотери, однако при этом большое значение имеет способность адаптации ее к кровопотере. Данные клинико-лабораторных исследований могут не соответствовать общему состоянию больной: при низком содержании гемоглобина и снижением числе эритроцитов больная может чувствовать себя удовлетворительно.

Информативным диагностическим тестом является пункция через задний свод влагалища, с помощью которой может подтвердиться наличие свободной крови в брюшной полости. Пункцию целесообразно делать только при затруднительной диагностике прервавшейся внематочной беременности. Полученная путем пункции кровь имеет темный цвет, содержит мягкие сгустки крови и не свертывается, что отличает ее от крови, полученной из кровеносного сосуда (кровь алого цвета с быстрым образованием сгустков). Если в результате пункции через задний свод кровь не получена, то это еще не отвергает диагноз внематочной беременности, так как возможно неправильное выполнение пункции или отсутствие крови в позадиматочном углублении ввиду спаек и сращений в области малого таза.

Трубный аборт. Прерывание внематочной беременности по типу трубного аборта встречается значительно чаще разрыва трубы.

Клиника трубного аборта, как и разрыва трубы, складывается из сочетания субъективных и объективных признаков беременности вообще и из симптомов прервавшейся трубной беременности. Обычно после небольшой задержки менструации появляются схваткообразные, периодически повторяющиеся приступы болей внизу живота, чаще одно-

Скачано с сайта MedWedi.ru

сторонние. Из половых путей через тот или иной интервал времени появляются скудные темно-кровянистые выделения, обусловленные отторжением децидуальной оболочки. Трубный аборт, как правило, протекает длительно, часто без острых клинических проявлений. В начале заболевания кровь при отслойке плодного яйца из маточной трубы поступает в брюшную полость небольшими порциями, не вызывая резких перитонеальных симптомов и анемизации больной. Однако лабильность пульса и артериального давления, особенно при перемене положения тела, является достаточно характерным признаком. Дальнейшая клиника трубного аборта определяется повторными кровоизлияниями в брюшную полость, образованием заматочной гематомы, в результате чего возникает анемия (бледность кожных покровов, желтушность ладоней и подошв, слабость) и появляются симптомы раздражения брюшины.

Диагностика. Распознавание разрыва трубы требует тщательного анализа анамнеза и клинических проявлений заболевания. Исключительно важна оценка клинических симптомов в динамике. Вспомогательную роль играет положительная иммунологическая реакция на беременность. Симптоматика разрыва трубы при внематочной беременности достаточно характерна. Однако причиной аналогичного постгеморрагического или перитонеального шока могут быть и другие заболевания (апоплексия яичника, острый аппендицит и пр.). Характерным отличием указанных заболеваний от разрыва трубы является отсутствие признаков беременности. Разрыв яичника чаще происходит в середине менструального цикла. В связи с наличием признаков внутрибрюшного кровотечения апоплексия яичника, так же как и разрыв трубы, является показанием к срочному оперативному вмешательству. При остром аппендиците симптомы раздражения брюшины более выражены, отмечаются повышенная температура, высокий лейкоцитоз, сдвиг лейкоцитарной формулы влево, увеличенная СОЭ (эти показатели в динамике нарастают). При разрыве трубы острая боль постепенно утихает, а при остром аппендиците она нарастает и перемещается из эпигастральной области в правую подвздошную. При остром аппендиците пальпация передней брюшной стенки болезненна в области локализации отростка и сопровождается резким напряжением мышц передней брюшной стенки. При разрыве трубы

пальпация живота менее болезненна, напряжение мышц передней брюшной стенки также менее выражено. Концентрация гемоглобина в крови при остром аппендиците не снижается, в то время как при нарушенной внематочной беременности этот показатель снижается. Наконец, при остром аппендиците почти всегда наблюдаются характерные аппендикулярные симптомы, отсутствующие при внематочной беременности. Для уточнения диагноза проводится гинекологическое исследование, которое в сочетании с анамнезом и вспомогательными методами исследования (пункция через задний свод) помогает поставить правильный диагноз.

Внематочная беременность, прервавшаяся по типу трубного аборта, по своим клиническим симптомам (кровянистые выделения из матки, периодические схваткообразные боли внизу живота, увеличение и размягчение матки и др.) во многом сходна с клиникой прервавшейся маточной беременности малых сроков. Дифференциальная диагностика основывается на данных анализа, клинической картины заболевания и дополнительных методов исследования.

В затруднительных случаях производится диагностическое выскабливание полости матки с последующим гистологическим исследованием. При внематочной беременности в соскобе гистологически выявляется децидуальная ткань без ворсин хориона, при прерывании маточной беременности — остатки или части плодного яйца, элементы хориона. Гистологическому исследованию необходимо подвергать и кусочки ткани, отторгнувшиеся из матки самостоятельно. После выскабливания полости матки при маточном аборте клинические проявления заболевания ликвидируются, при внематочной беременности — не изменяются либо нарастают. Пункция брюшной полости через задний свод влагалища при его сглаживании или выпячивании дает возможность при трубном аборте получить темную кровь с мелкими сгустками. Полученная при пунктате темная кровь не сворачивается в отличие от алой, полученной из сосудов. Не менее характерным является симптом «ареол», отмечаемый при наличии крови, полученной из сосуда: вокруг кровяного пятна ободок просветления, при внематочной беременности — темное гомогенное пятно.

Помощь при установлении диагноза может оказать и кульдоскопия (лапароскопия), дающая возможность визу-

Скачано с портала Med...

ально оценить состояние маточных труб. По совокупности симптомов прерывание внематочной беременности по типу трубного аборта приходится дифференцировать от острого аппендицита, апоплексии яичника, обострения воспалительного процесса придатков. Важнейшие дифференциально-диагностические признаки, способствующие установлению диагноза, представлены в табл. 8–10.

Лечение. Диагностированная внематочная беременность (прогрессирующая или прервавшаяся) подлежит срочному оперативному лечению. Обычно производят удаление патологически измененной маточной трубы. В отдельных случаях проводят пластические операции на трубе (при расположении плодного яйца в ампулярном отделе, молодом возрасте больной, повторной трубной беременности, отсутствии детей). Проведение пластической операции требует достаточно высокой хирургической техники врача.

При прервавшейся внематочной беременности операция должна быть произведена в течение 30–40 мин от момента установления диагноза. С этого же момента необходимо начать переливание крови или кровезаменителей. Срочное переливание необходимо в связи с тем, что у больных с внематочной беременностью часто развивается гиповолемический шок, обусловленный кровопотерей.

Учитывая гиповолемические и гемодинамические сдвиги в организме, необходимо проводить адекватное возмещение кровопотери, что способствует более быстрой реабилитации таких больных. Особенно важно провести адекватное восполнение кровопотери в тех случаях, когда прерывание внематочной беременности сопровождается явлениями коллапса. У таких больных на 3–5-е сутки после операции еще сохраняется выраженная гиповолемия, в связи с чем необходимы повторные гемотрансфузии.

Во время операции целесообразно производить реинфузию аутокрови (переливание собственной крови, взятой из брюшной полости). С этой целью можно использовать кровь, находящуюся в брюшной полости не более 5 ч.

Техника реинфузии состоит в следующем. Для взятия крови из брюшной полости и ее обратного переливания необходимо иметь стерильную литровую банку с широким горлом, воронку, черпак из нержавеющей стали и систему для переливания крови. Такой набор хранят обычно в операционной.

Таблица 8

Дифференциально-диагностические признаки трубного выкидыша и неполного маточного аборта

Трубный выкидыш	Неполный маточный аборт
Чаще наступает на 3–5-й неделе беременности	Чаще наблюдается на 6–10-й неделе беременности
Боли возникают внезапно и имеют характер острого приступа, сопровождающегося обморочным состоянием, коллапсом, рвотой, шоком	Боли нарастают постепенно и носят схваткообразный характер, повторяются через определенный промежуток времени; локализуются над лоном
Обычно наблюдается френикус-симптом	Френикус-симптом отсутствует
Имеется небольшое напряжение мышц передней стенки живота	Напряжение мышц передней стенки живота отсутствует
Имеются явления раздражения брюшины	Явления раздражения брюшины отсутствуют
Благалищное исследование резко болезненно	Благалищное исследование почти безболезненно
Размер матки (по данным последней менструации) не соответствует сроку беременности, цервикальный канал закрыт	Размер матки чаще соответствует сроку беременности, цервикальный канал приоткрыт
Пальпируется увеличенная в размере труба	Придатки матки не увеличены
Определяется часто перитубальная гематома тестоватой консистенции, болезненная при пальпации	Иногда определяются утолщенные болезненные придатки матки (при воспалительном процессе)
Выделения из матки кровянистые, умеренные. Кровь обычно темного цвета	Обычно наблюдается обильное кровотечение. Кровь ярко-красного цвета со сгустками
При пункции заднего свода удается обнаружить свободную кровь в брюшной полости	Свободная кровь в брюшной полости отсутствует
Введение сокращающих матку средств усиливает внутреннее кровотечение и болевой симптом	Инъекции сокращающих средств уменьшают наружное кровотечение

Скачано с сайта MedMedi.ru

Продолжение табл. 8

В соскобе эндометрия обнаруживают децидуальные изменения, ворсины хориона отсутствуют	В соскобе обнаруживают эндометрий с явлениями децидуальной реакции, ворсины хориона
При лапароскопии обнаруживается утолщение трубы выраженного фиолетового цвета	При пельвиоскопии обнаруживаются нормальные придатки матки

Таблица 9

Дифференциально-диагностические признаки трубного выкидыша и острого воспаления придатков матки

Трубный выкидыш	Воспаление придатков матки
Имеется задержка менструаций на 3— 5 нед.	Задержки менструаций обычно не бывает
Наблюдаются субъективные признаки беременности	Признаки беременности отсутствуют
Температура тела обычно остается нормальная	Температура тела бывает повышенной
Боли возникают остро, протекают в виде приступа, сопровождаются обморочными состояниями	Боли развиваются постепенно, носят постоянный характер. Обмороков нет
Обычно наблюдается френикус-симптом	Френикус-симптом отсутствует
Живот слегка вздут и напряжен. Отмечается болезненность при глубокой пальпации на стороне внематочной беременности	Живот напряжен. Болезненность отмечается при пальпации внизу живота, обычно с обеих сторон
Матка несколько увеличена в размере	Матка нормальных размеров
Перемещение матки умеренно болезненно	Перемещение матки резко болезненно
Определяется увеличение маточной трубы тестоватой консистенции	Определяется двустороннее (чаще) увеличение придатков матки
Имеются темно-кровянистые выделения	Кровянистые выделения обычно отсутствуют
При пункции заднего свода получают свободную кровь	При пункции заднего свода удается получить небольшое количество серозной жидкости

Продолжение табл. 9

Иммунологические реакции на беременность положительные	Иммунологические реакции на беременность отрицательные
В крови отмечаются умеренный лейкоцитоз, слегка увеличенная СОЭ	В крови выраженный лейкоцитоз, значительное увеличение СОЭ
Противовоспалительное лечение оказывается неэффективным	Противовоспалительное лечение эффективно
Признаки общей интоксикации отсутствуют	Имеются явления общей интоксикации

Таблица 10

Дифференциально-диагностические признаки трубного выкидыша и острого аппендицита

Трубный выкидыш	Острый аппендицит
Имеются признаки беременности (задержка менструаций на 3–5 нед., субъективные изменения и др.)	Признаки беременности отсутствуют
Приступообразные боли внизу живота сопровождаются головокружением, обмороками	Усиливающиеся боли в эпигастральной, а затем в правой подвздошной области сопровождаются тошнотой, рвотой
Температура тела обычно нормальная	Температура тела повышена
Френикус-симптом часто хорошо выражен	Френикус-симптом отсутствует
Напряжение мышц передней стенки живота умеренное с обеих сторон	Выраженное напряжение прямых мышц живота (справа)
Симптом Щеткина—Влюмберга отрицательный	Положительный симптом Щеткина— Влюмберга
Влагалищное исследование болезненно	Влагалищное исследование безболезненно
Матка несколько увеличена в размере и размягчена. В сводах определяется тестоватость	Матка нормальных размеров. Своды свободны

Скачано с сайта MedWedi.ru

Продолжение табл. 10

Определяется увеличенная маточная труба	Придатки матки обычно не увеличены
Из половых путей появляются темно-кровянистые выделения	Кровянистые выделения отсутствуют
Может наблюдаться отхождение децидуальной оболочки	Децидуальная оболочка не отходит
При пункции заднего свода влагалища удается получить свободную кровь темного цвета с мелкими сгустками. Кровь не свертывается	При пункции заднего свода влагалища удается получить серозную жидкость
В крови отмечается умеренный лейкоцитоз	В крови выраженный лейкоцитоз
Иммунологические реакции на беременность положительные	Иммунологические реакции на беременность отрицательные
При лапароскопии удается обнаружить утолщение маточной трубы фиолетового цвета и свободную темную кровь в брюшной полости	При пельвископии обнаруживают неизмененные придатки матки. Кровь в брюшной полости отсутствует

Перед операцией (с обязательным соблюдением правил асептики) в банку наливают 200–300 мл стерильного физиологического раствора комнатной температуры (18–20 °С). Этим же раствором смачивают сложенную в 8 слоев стерильную марлю. Кровь из брюшной полости с помощью черпака собирают в банку с физиологическим раствором, при этом ее фильтруют через 8 слоев марли. Нельзя размельчать сгустки крови, так как эта манипуляция приводит к высвобождению тромбопластических субстанций.

До начала операции в зависимости от тяжести состояния больной начинают внутривенное переливание кровезаменителей. После вскрытия брюшной полости собирают первую порцию крови, затем находят источник кровотечения и после остановки его собирают остальную кровь. Излившуюся в брюшную полость кровь следует максимально удалить в целях профилактики спаечного процесса.

При использовании крови из брюшной полости, помимо разведения физиологическим раствором, целесообразно одномоментно с кровью вводить 2500 ЕД гепарина, что способствует снижению коагуляционных свойств и нормализации процесса свертывания крови.

Следует помнить, что полученная из брюшной полости кровь усиливает активацию фибринолитической системы в первые часы после операции. Поэтому после реинфузии, особенно свыше 500 мл, в раннем послеоперационном периоде необходимо тщательное наблюдение за состоянием больной и за показателями коагулограммы. Описание операции тубэктомии см. в главе 17.

Восстановительное лечение после операции внематочной беременности. У 40–50% женщин, перенесших операцию по поводу трубной беременности, в последующем возникает бесплодие или повторная эктопическая беременность, обусловленная воспалительным процессом во второй трубе. Поэтому проведение реабилитационных мероприятий после операции является патогенетически обоснованным.

После операции, кроме обычной терапии, проводимой в раннем послеоперационном периоде, больным следует назначать комплекс лечебных мероприятий, направленных на предупреждение спаек и сращений в месте операции и на восстановление функциональной активности маточных труб.

С 4–5-го дня после операции приступают к лечебным гидротубациям (25% раствор новокаина, гидрокортизон, протеолитические ферменты). Гидротубации проводят ежедневно, на курс 15 процедур. Обычно их комбинируют с ультразвуком. После получения данных морфологического исследования удаленной трубы уточняется этиология воспалительного процесса и назначается соответствующее лечение.

Через 2 мес после операции назначаются индуктотермия, биостимуляторы, протеолитические ферменты, повторно проводится курс гидротубаций.

Через 3–4 мес аналогичный курс лечения повторяют, после чего следует провести грязелечение или лечение озокеритом. Подобная терапия, которая осуществляется в течение 6 мес, позволяет восстановить репродуктивную функцию у большинства больных.

Скачано с сайта MedWedi.ru

Апоплексия яичника

Эта патология обусловлена внезапным кровоизлиянием, сопровождающимся нарушением целостности ткани яичника и кровотечением в брюшную полость. Среди причин внутрибрюшинных кровотечений на долю апоплексии яичника приходится 0,5–2,5%. Наиболее часто заболевание наблюдается в возрасте 20–36 лет и связано с разрывом гематомы желтого тела или реже — с разрывом гематомы фолликула.

Этиология и патогенез. Гематома в яичнике может возникнуть вследствие изменений в сосудах и тканях яичника, чему способствуют гиперемия, варикозно расширенные, склерозированные сосуды, воспалительные процессы, мелкокистозные изменения яичников и др. Провоцирующими моментами возникновения апоплексии яичников служат травма, физическое напряжение, половое сношение и другие факторы. У многих больных яичниковое кровотечение может возникнуть при отсутствии провоцирующих факторов.

Клиника. Клиническая картина заболевания обусловлена характером внутреннего кровотечения и сопутствующими заболеваниями. Если кровотечение связано с разрывом фолликула, симптомы заболевания обычно возникают между 12-ым и 16-ым днем менструального цикла. В это время происходит овуляция, которая и является непосредственной причиной возникновения кровотечения. При разрыве желтого тела симптомы появляются в последнюю неделю менструального цикла или даже во время менструации. Наиболее характерными для апоплексии яичников являются боли и признаки внутреннего кровотечения. В связи с преобладанием того или иного симптома условно различают анемическую и болевую формы заболевания; при одинаковой выраженности этих симптомов выделяют смешанную форму яичниковой апоплексии.

Заболевание часто начинается внезапно среди полного здоровья. Появляются резкие боли внизу живота или в одной из подвздошных областей, иррадиирующие в ногу или в задний проход. Анемическая форма заболевания часто принимается за трубную беременность, а болевая — за аппендицит. Окончательный диагноз, как правило, устанавливают во время операции. Обычно при яичниковых кровотечениях нет задержки менструации. Отсутствуют такие признаки беременности, как тошнота, рвота, нагрубание молочных желез, выделение из них молозива и др. Если кровотечение в брюшную полость массивное, то развиваются симптомы вторичной анемии, коллапса, шока. Кожа и слизистые оболочки становятся бледными, пульс частый, артериальное давление снижено. Пальпация живота болезненна, иногда можно определить напряжение передней брюшной стенки на стороне поражения и симптомы раздражения брюшины. При гинекологическом исследовании вероятных признаков беременности не обнаруживается (отсутствие цианоза слизистых оболочек, нормальные размеры матки и пр.). Пальпация придатков матки на стороне поражения резко болезненна. Если у больных имеется выраженная картина внутреннего кровотечения или шока, то дифференциальный диагноз между яичниковым кровотечением и внематочной беременностью не имеет практического значения, так как в обоих случаях показано срочное чревосечение. Если же симптомы апоплексии яичника выражены менее остро, то дифференциальный диагноз между этими двумя заболеваниями должен быть проведен. Это связано с тем, что при внематочной беременности чревосечение является абсолютно показанным. При яичниковых кровотечениях, если симптомы выражены слабо, можно вначале применить консервативную терапию, внимательно наблюдая за состоянием больной в условиях стационара. Уточнению диагноза очень помогает определение иммунологической или биологической реакции на беременность. При положительной реакции речь обычно идет о внематочной беременности, а не о яичниковом кровотечении.

Небольшие кровотечения из правого яичника клинически могут напоминать приступ острого аппендицита. При аппендиците точка наибольшей болезненности во время пальпации определяется чаще всего на середине прямой линии, соединяющей пупок с передне-верхней остью правой подвздошной кости. При возникновении апоплексии яичника наибольшая болезненность при пальпации обнаруживается ниже этой точки. Отраженные боли при аппендиците концентрируются в основном в области пупка и эпигастрия, а при острых яичниковых кровотечениях они иррадиируют в ногу или задний проход. Для дифференциальной диагностики между аппендицитом и кровотечени-

Скачано с портала MedWedi.ru

ем из яичника имеет значение признак Промптова: при аппендиците исследование через прямую кишку вызывает резкую боль в области прямокишечно-маточного углубления, перемещение матки болезненно; при апоплексии болезненность дна прямокишечно-маточного углубления незначительна, в то время как поднимание матки вызывает резкую боль. Иногда с целью установления диагноза приходится прибегать к лапароскопии. Немаловажное значение имеет исследование крови в динамике: увеличение количества лейкоцитов и СОЭ более характерно для аппендицита.

Лечение. При небольшом кровотечении и удовлетворительном состоянии больной возможна консервативная терапия (покой, холод на низ живота). Проводится тщательное наблюдение за больной в условиях стационара. При значительном кровотечении прибегают к чревосечению, резекции или ушиванию яичника.

Перекрут ножки опухоли яичника

В понятие «ножка опухоли (кисты) яичника» входят анатомические образования, которые подходят к яичнику: брыжейка яичника, собственная связка яичника, подвешивающая связка яичника. Все это образуют анатомическую ножку опухоли яичника (рис. 64). В ножке опухоли яичника проходят кровеносные сосуды (яичниковая артерия, одноименные вены, анастомоз ее с маточной артерией), лимфатические сосуды и нервы.

Хирургическая ножка, образовавшаяся в результате перекрута, может включать и другие органы: перерастянутую маточную трубу, сальник, петли кишечника. Чаще всего в перекрут ножки опухоли яичника попадает только маточная труба (рис. 65).

Этиология и патогенез. Причины перекрута ножки опухоли яичника не всегда ясны. У многорожавших женщин с перерастянутой передней брюшной стенкой перекрут встречается чаще. Иногда перекрут ножки опухоли возникает при внезапной остановке вращательного движения туловища (гимнастические упражнения, быстрый поворот туловища в кровати, при танцах), физических напряжениях.

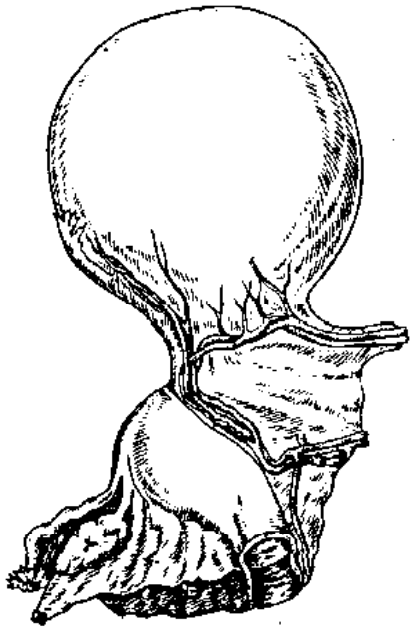

Рис. 64. Анатомическая ножка кисты

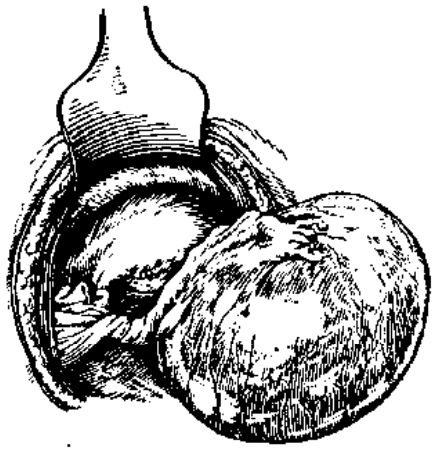

Рис. 65. Хирургическая ножка кисты (перекрут)

Клиника. При перекруте ножки опухоли прежде всего нарушается питание опухоли и вследствие этого развиваются симптомы, характерные для перекрута. Перекрут ножки опухоли может произойти быстро или постепенно. Он может быть полным (перекрут на 360° и более) и частичным (менее чем на 360°). В зависимости от этого клиническая картина будет различной. Если перекрут происходит медленно, то вначале нарушается отток крови по более тонкостенным и легко сжимаемым венозным сосудам, в то время как по артериям с более упругими стенками кровь продолжает поступать. В опухоли образуется венозный застой, она увеличивается в размерах, возникают кровоизлияния и может даже наступить разрыв капсулы опухоли с кровотечением в брюшную полость. Цвет опухоли вначале темно-вишневый, а затем становится коричневым. При более значительном перекруте ножки кровь перестает поступать и по артерии, опухоль лишается питания и в ней появляются некротические изменения. Иногда это может повести к тяжелым септическим осложнениям (перитонит), если своевременно не оказать хирургическую помощь.

Скачано с сайта MedWedi.ru

Чаще подвергаются перекруту подвижные дермоидные кисты, имеющие длинную ножку, реже паровариальные кисты, фибромы и кистомы яичника.

Диагностика. При остром перекруте ножки опухоли обычно не вызывает трудностей. В анамнезе у таких больных имеется указание на наличие кисты или опухоли. Заболевание начинается с резких болей приступообразного характера; они возникают внезапно, иррадиируют в ноги и поясницу. Вскоре появляются тошнота, рвота, задержка стула и газов. Пульс учащен, иногда наступает шоковое состояние, температура нормальная или субфебрильная. Живот вздут, при пальпации отмечаются ригидность мышц передней брюшной стенки и симптомы раздражения брюшины (картина острого живота). При гинекологическом исследовании в области придатков матки определяется опухолевидное образование овальной формы, туго- или плотноэластической консистенции, ограниченно подвижное и резко болезненное. Матка и придатки с другой стороны обычно не изменены. Часто из-за напряжения и болезненности передней брюшной стенки трудно определить опухолевидное образование. Иногда в таких случаях приходится прибегать к исследованию больной под наркозом. Если перекрут ножки опухоли происходит постепенно, то симптомы выражены менее резко, боли локализуются в области расположения опухоли; симптомы то стихают, то появляются вновь. Дифференциальный диагноз чаще всего приходится проводить с нарушенной внематочной беременностью и острым аппендицитом. Тщательно собранный анамнез, признаки беременности, картина внутреннего кровотечения, кровянистые выделения из половых путей, положительная реакция на хориальный гонадотропин, пункция заднего свода влагалища (обнаружение крови) помогают правильно поставить диагноз. При дифференциальной диагностике с острым аппендицитом особые трудности возникают при тазовом расположении червеобразного отростка. Здесь большое значение приобретают данные, полученные при гинекологическом исследовании. Определение одностороннего образования, расположенного в области придатков матки, боли в надлобковой области характерны для перекрута ножки овариального образования.

Лечение. Лечение оперативное. После чревосечения на перекрученную ножку, не раскручивая ее во избежание

возникновения эмболии из затромбированных сосудов, накладывают зажимы, между которыми ножку пересекают. Перитонизацию культи проводят листками широкой связки. Сразу же после удаления опухоли ее необходимо вскрыть. Гладкая внутренняя поверхность свидетельствует о доброкачественном характере образования. При различных уплотнениях, хрупких сосочках, мозговидном содержимом показано срочное гистологическое исследование препарата для решения вопроса об объеме оперативного вмешательства.

Скачано с сайта MedWedi.ru

Глава 17. Типичные гинекологические операции

Оперативное лечение должно осуществляться в том случае, когда выявленное заболевание (угрожающее здоровью и жизни больной) может быть излечено только хирургическим путем.

Исход операции и отдаленные результаты во многом зависят от правильно установленных показаний к операции, обоснованно выбранного объема оперативного вмешательства и оценки общего состояния больной, поэтому перед решением вопроса о плановой операции должно быть проведено всестороннее клиническое обследование больной для выявления возможных сопутствующих заболеваний и осложнений.

Предоперационная подготовка

Перед операцией тщательно обследуют больную. Обследование в основном проводят в условиях поликлиники. Сопутствующие заболевания следует лечить в соответствующем стационаре или в условиях поликлиники. Плановые операции назначают только после лечения и улучшения клинического течения сопутствующих заболеваний. При хронических экстрагенитальных заболеваниях (гипертоническая болезнь, ишемическая болезнь сердца, заболевания печени и др.) вопрос о времени операции после проведенного лечения решается совместно с соответствующим специалистом. В процессе обследования больной большое внимание следует обращать на функцию тех органов и систем организма, которые во время операции и в послеоперационном периоде испытывают максимальные нагрузки (сердечно-сосудистая, дыхательная, выделительная системы). Необходимо тщательно выяснить аллергологический

анамнез с обязательным уточнением лекарственных средств и продуктов, на которые больная давала реакцию.

Предоперационная подготовка больных зависит от характера предстоящей операции и состояния больной, наличия экстрагенитальной патологии. В период предоперационной подготовки необходимо проанализировать ЭКГ, измерить артериальное давление, произвести флюорографию или рентгенографию легких. При изучении функционального состояния почек проводят общий анализ мочи, определяют суточный диурез, концентрационную способность почек, уровень креатинина и мочевины плазмы.

Не менее важным является исследование общего белка и альбумина в плазме крови. При исследовании крови определяют гематокрит, количество гемоглобина, эритроцитов, лейкоцитов, СОЭ, вычисляют лейкоцитарную формулу, определяют основные показатели свертывающей системы, группу крови, резус-принадлежность, наличие ВИЧ-инфекции, австралийского антигена.

При необходимости проводится специальная предоперационная подготовка больной в гинекологическом отделении.

Следует помнить, что не только экстрагенитальная патология может быть причиной гемодинамических нарушений, возникающих во время операции и в послеоперационном периоде, но и некоторые гинекологические заболевания. У больных с опухолями половых органов, внематочной беременностью и другой патологией отмечаются снижение объема циркулирующей крови и связанные с этим другие нарушения гомеостаза. В связи с этими нарушениями снижается реактивность организма больной и ухудшается течение процесса регенерации. Поэтому во время подготовки больных к операции необходима коррекция имеющихся нарушений.

У больных с тубоовариальными воспалительными образованиями в процессе подготовки к операции рекомендуется проведение инфузионной терапии (10–20% раствор глюкозы, гемодез и др.).

У всех больных пожилого возраста нарушения гемодинамики обусловлены в основном возрастными изменениями сердечно-сосудистой системы. Поэтому предоперационная подготовка должна быть в первую очередь направлена на улучшение функции этой системы.

У больных с миомой матки часто наблюдается постгеморрагическая железодефицитная анемия. Однако в этих

Скачано с сайта MedWedi.ru

случаях не всегда следует прибегать к гемотрансфузии, так как утилизация железа, содержащегося в донорской крови, недостаточна и не полностью восполняет дефицит железа в организме. Поэтому при подготовке больной с железодефицитной анемией к плановой операции гемотрансфузии следует проводить только при снижении гемоглобина до 4–5 гр%; в остальных случаях рекомендуется назначение препаратов железа. При показаниях к срочной операции и наличии выраженной анемии (даже без нарушения гемодинамики) гемотрансфузия необходима.

При проведении предоперационной подготовки необходимо выявить имеющиеся флебиты и тромбофлебиты. Наличие этой патологии является показанием для применения антикоагулянтов (лучше прямого действия), которые отменяют за 2–3 дня до операции. Необходимо бинтование ног эластическим бинтом.

При решении вопроса о времени операции необходимо учитывать срок менструации. Нельзя назначать операцию во время менструации и за 2–3 дня до нее в связи с физиологическим повышением кровоточивости тканей тазовых органов. Плановую операцию предпочтительнее проводить в первую фазу менструального цикла.

Плановую операцию нельзя назначать, а уже назначенную операцию необходимо отменить при появлении острых воспалительных процессов верхних дыхательных путей, полости рта, внутренних органов, гнойничковых заболеваний кожи, при повышении температуры тела, измененных показателях крови или мочи.

С целью улучшения компенсаторных возможностей дыхательной системы до операции больные должны систематически (4–5 раз в день) делать специальные упражнения.

В период подготовки к операции больная должна получать калорийную и легко усвояемую пищу с малым количеством клетчатки и за 14–16 часов до операции вообще не принимать пищи. Существенное значение имеет опорожнение кишечника перед операцией, так как в результате плохой его подготовки в послеоперационном периоде (на 2–3-й день) могут возникать явления метеоризма и пареза кишечника. Вечером и утром перед операцией ставят очистительные клизмы.

Перед операцией проводится медикаментозная подготовка с целью снятия психического напряжения и нормализации сна.

Непосредственно перед операцией катетером выводят мочу или ставят постоянный катетер на все время операции, так как при заполненном мочевом пузыре возможны ранение его при вскрытии брюшной полости и травмирование лобковым зеркалом во время операции.

Подготовка больных к экстренной операции (внутрибрюшное кровотечение, перекрут ножки кисты и др.) сводится к минимуму. Необходимо определить группу крови и резус-принадлежность. Целесообразно промыть желудок или удалить его содержимое с помощью зонда и сделать очистительную клизму. При нарушенной внематочной беременности, сопровождающейся сильным кровотечением, очистительная клизма может усилить кровотечение, поэтому ставить ее не следует.

При шоке, связанном с внутренним кровотечением (внематочная беременность, апоплексия яичника), показано проведение реанимационных мероприятий и экстренной операции. Сразу же после поступления больной в стационар и определения группы крови и резус-принадлежности начинают переливание препаратов крови или кровезаменителей и одновременно проводят подготовку к чревосечению. При постоянно действующей операционной больная из приемного отделения на каталке переводится в операционную, где одновременно приступают к гемотрансфузии и чревосечению.

При подготовке к влагалищным операциям больным с явлениями кольпита, III — IV степенью чистоты влагалища проводится противовоспалительная терапия. При выпадении матки влагалище тщательно обрабатывают перекисью водорода и любой масляной эмульсией, а затем вправляют матку и вводят тампон. Такую обработку проводят до получения II степени чистоты.

При наличии трофической язвы, псевдоэрозии, лейкоплакии и других патологических изменений на шейке матки и стенках влагалища проводится расширенная кольпоскопия с прицельной биопсией и последующим патоморфологическим исследованием. В зависимости от полученных данных решается вопрос об объеме операции.

Операции на влагалищной части шейки матки

Пластика шейки матки. При старых боковых разрывах шейки матки и отсутствии ее гипертрофии производится пластическая операция по восстановлению шейки матки.

Скачано с сайта MedWedi.ru

Техника операции. После предварительной подготовки влагалище раскрывают зеркалами. Отдельно на переднюю и заднюю губу шейки матки накладывают пулевые щипцы и низводят шейку ко входу во влагалище. Скальпелем освежают края старых разрывов на всем протяжении, предварительно наметив границу иссечения тканей (с внутренней стороны — на уровне слизистой оболочки шеечного канала, с наружной — на уровне слизистой оболочки, покрывающей влагалищную часть шейки (рис. 66)). Тщательно освежают и углы разрывов. Отсепарованные края соединяют отдельными кетгутовыми швами, проходящими через все слои шейки, исключая слизистую оболочку шеечного канала (рис. 67).

Ампутация шейки матки. Эту операцию производят при гипертрофии и удлинении шейки матки.

Техника операции. Влагалище раскрывают зеркалами, влагалищную часть шейки матки захватывают пулевыми щипцами, низводят ко входу во влагалище. Скальпелем иссекают ткань в виде конуса, острие которого направлено в шеечный канал (рис. 68). Иссеченный конус удаляют. Оставшуюся влагалищную часть шейки матки со стороны шеечного канала захватывают зажимами. На границе раз-

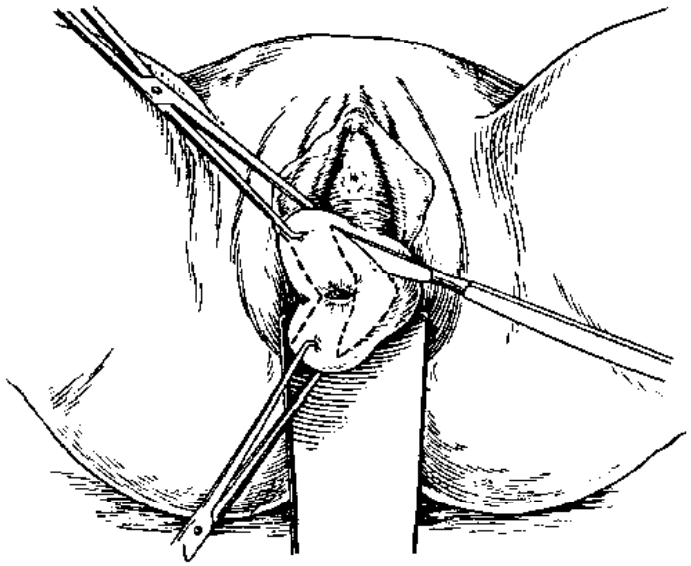

Рис. 66. Иссечение рубцово-измененных участков шейки матки

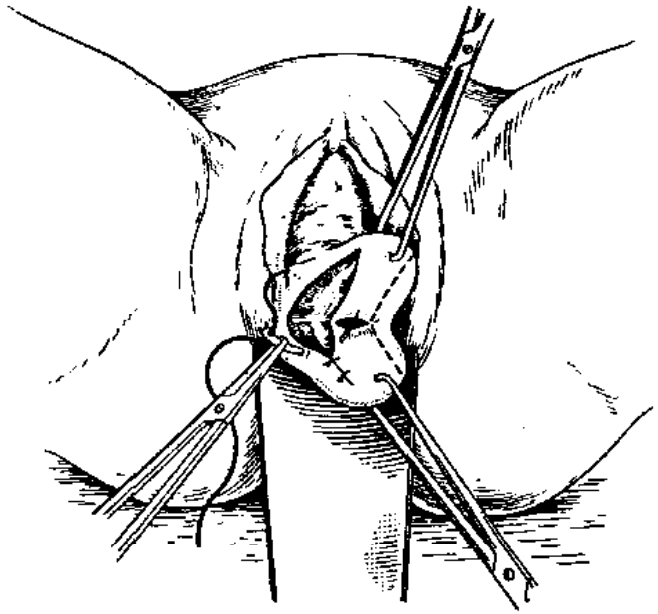

Рис. 67. Наложение отдельных кетгутовых швов на шейку матки

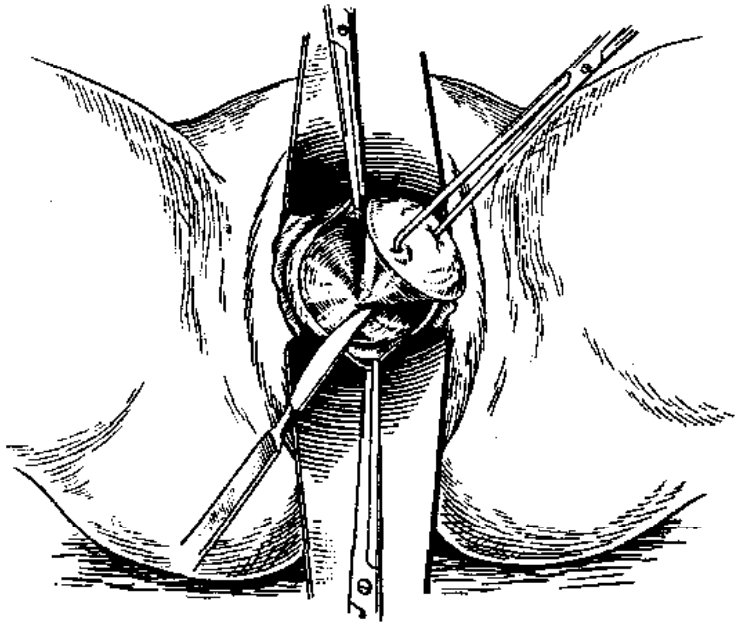

Рис. 68. Конусовидное иссечение шейки матки

Скачано с сайта MedWedi.ru

реза отсепаровывают спереди и сзади на 2 см слизистую оболочку влагалища и сшивают ее с иссеченной шейкой матки с помощью специального шва. Шов накладывают на передний край отсепарованной слизистой оболочки влагалища (на расстоянии 0,5см от края). Прошив край слизистой оболочки, лигатуру проводят из цервикального канала *через всю толщу шейки на переднюю стенку влагалища на* 2 см выше переднего вкола. Конец шва берут на зажим, а в ушко иглы вводят противоположный конец кетгутовой нити и повторяют ход шва рядом с предыдущим (рис. 69). Обе выведенные лигатуры берут в зажимы. На заднюю стенку шейки матки накладывают аналогичный шов, затем связывают верхние и нижние лигатуры, при этом формируется шеечный канал, а лоскут отсепарованной слизистой оболочки влагалища вворачивают в него. По бокам справа и слева шейку матки дополнительно ушивают.

Клиновидная ампутация шейки матки. Чаще всего эту операцию производят при эктропионе шейки матки.

Техника операции. Справа и слева от шеечного канала ножницами или скальпелем производят разрезы влага-

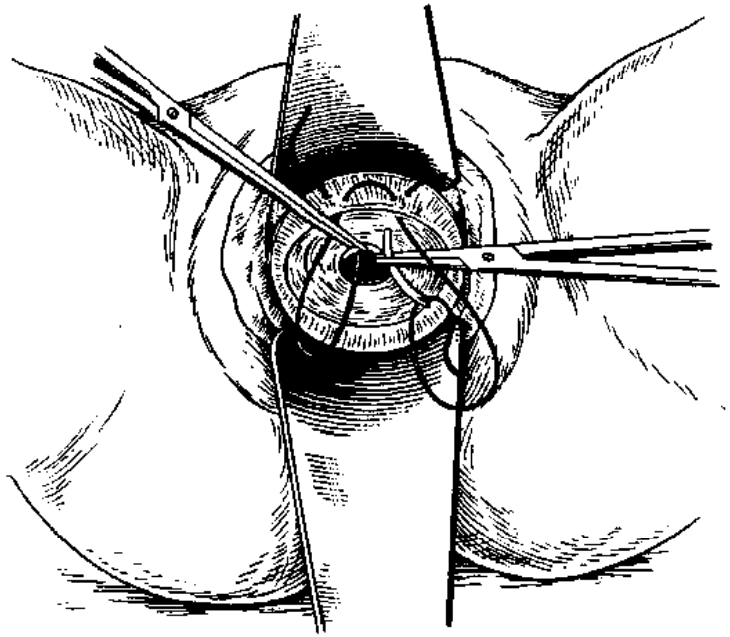

Рис. 69. Наложение лигатур

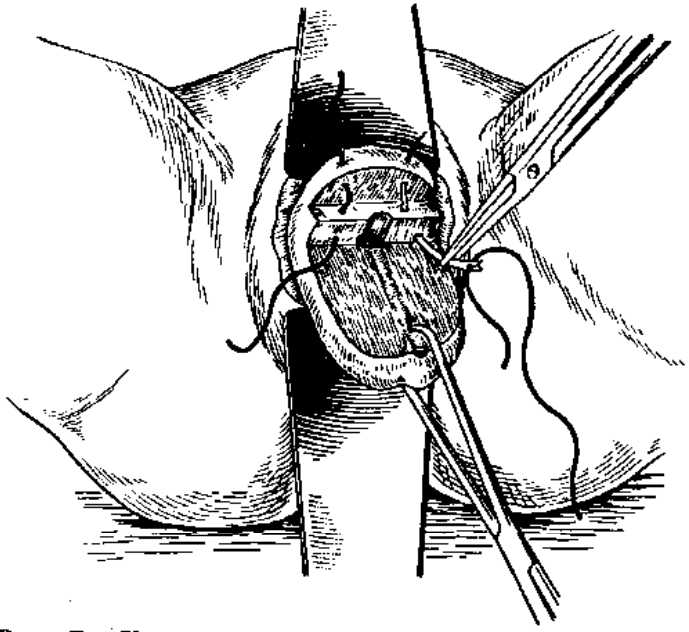

Рис. 70. Клиновидная ампутация шейки матки

лищной части шейки (рис. 70). Глубина разреза зависит от предполагаемого объема ампутации. Иссекают клиновидно переднюю губу шейки матки, края сшивают отдельными швами, проводят их через всю толщу тканей.

Операции при опущении и выпадении внутренних половых органов

Передняя кольпорафия и кольпоперинеорафия. Обычно опущение передней стенки влагалища сочетается с опущением задней стенки вследствие недостаточности мышц тазового дна. Поэтому передняя кольпорафия почти всегда сочетается с кольпоперинеорафией.

Передняя кольпорафия. *Техника операции.* Влагалище раскрывают зеркалами, шейку матки захватывают пулевыми щипцами и подтягивают ко входу во влагалище. На передней стенке влагалища скальпелем намечают овальной формы лоскут слизистой оболочки. Верхний край этого лоскута должен находиться на 1,5–2 см ниже наружного отверстия мочеиспускательного канала, а ниж-

Скачано с сайта MedWedi.ru

ний — на 1,5–2 см от наружного маточного зева. Верхний край лоскута захватывают зажимом и частично острым, частично тупым путем постепенно отсепаровывают и иссекают выкроенный лоскут. При правильной анатомической отсепаровке лоскут удаляют сравнительно легко. Затем проводят тщательный гемостаз. Производят наложение отдельных погружных кетгутовых швов (рис. 71), после чего непрерывным кетгутовым швом сшивают края слизистой оболочки влагалища с погружением наложенных ранее швов.

Кольпоперинеорафия. Во влагалище вводят зеркала, шейку матки берут пулевыми щипцами и подтягивают кверху. Тремя зажимами отграничивают треугольник на задней стенке влагалища, при этом два из них накладывают справа и слева на границе перехода слизистой оболочки влагалища в кожу промежности, а третий накладывают на заднюю стенку влагалища по средней линии (рис. 72). В пределах намеченного треугольника отсепаровывают скальпелем и с помощью тупфера слизистую оболочку задней стенки влагалища. При отсепаровке лоскута необходимо помнить, что внутренняя поверхность лоскута очень близко соприкасается с передней стенкой прямой кишки. После удаления лоскута слизистой оболочки обнажают леваторы и соединяют их друг с другом с помощью нескольких кетгутовых швов. Несколькими отдельными швами соединяют ткани над леваторами, после чего слизистую оболочку задней стенки влагалища ушивают непрерывным кетгутовым швом сверху вниз.

Срединная кольпорафия. При полном выпадении матки у пожилых женщин, не живущих половой жизнью и не имеющих патологических изменений шейки матки, может быть произведена операция срединной кольпорафии.

Техника операции. Переднюю и заднюю губу шейки матки захватывают пулевыми щипцами и выводят из половой щели матку и влагалище. Из передней и задней стенок влагалища отсепаровывают и иссекают прямоугольные лоскуты слизистой оболочки. Участки удаленных лоскутов должны совпадать друг с другом по размерам и форме. Сшивают вначале передние края раневых поверхностей, затем боковые и задние. В процессе зашивания происходит постепенное погружение матки, шейки и стенок влагалища.

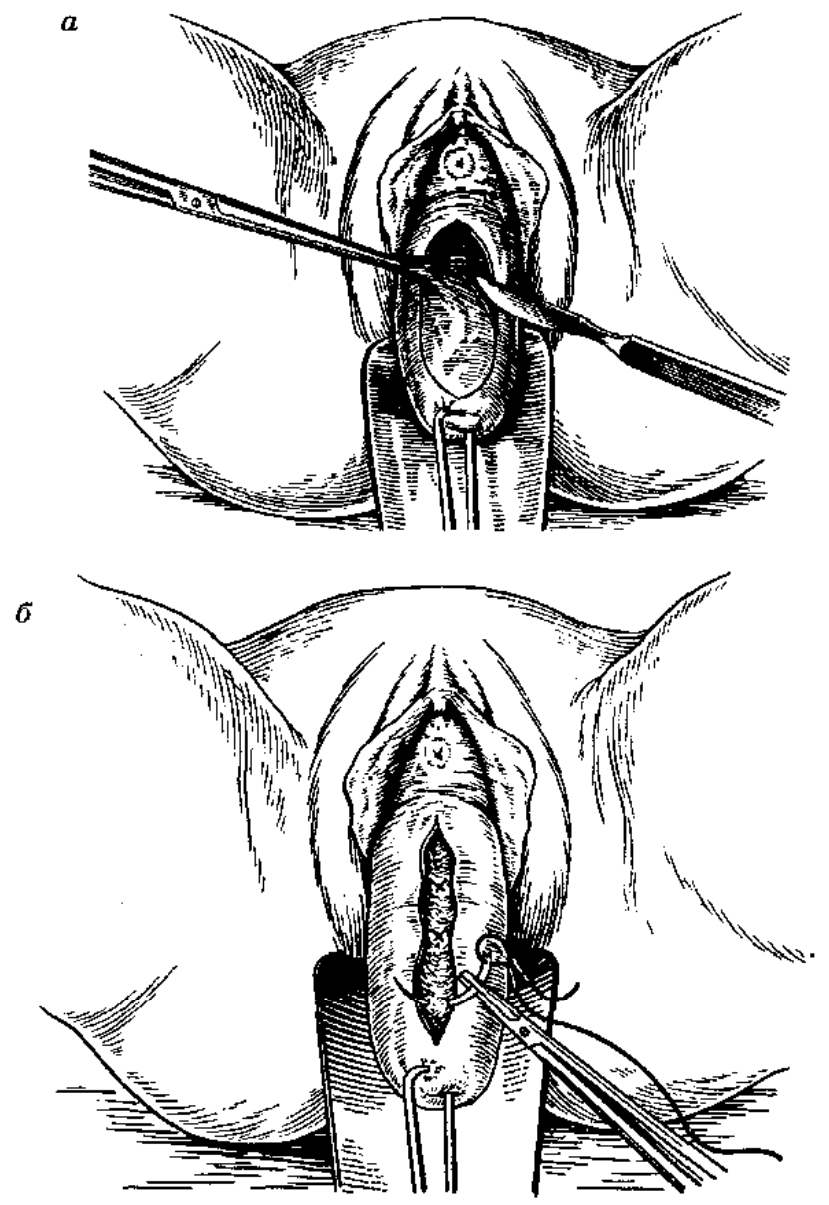

Рис. 71. Передняя кольпорафия:
а — отсепаровка овального лоскута слизистой оболочки передней стенки влагалища; *б* — ушивание предпузырной фасции; *в* — наложение отдельных кетгутовых швов на слизистую оболочку влагалища.

Скачано с сайта MedWedi.ru

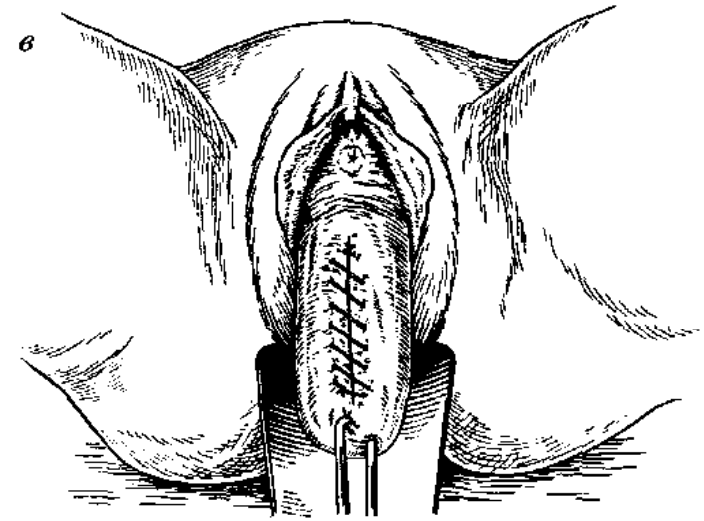

Продолжение рис. 71. Передняя кольпорафия:
в — наложение отдельных кетгутовых швов на слизистую оболочку влагалища.

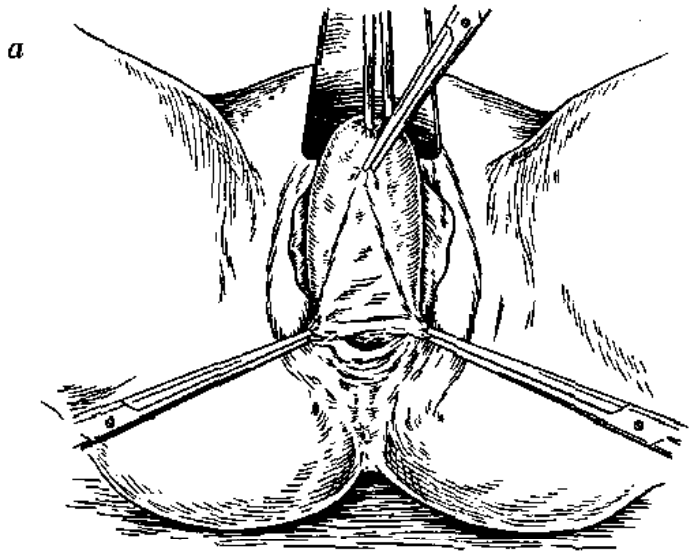

Рис. 72. Кольпоперинеорафия:
а — намечены границы удаляемого лоскута задней стенки влагалища

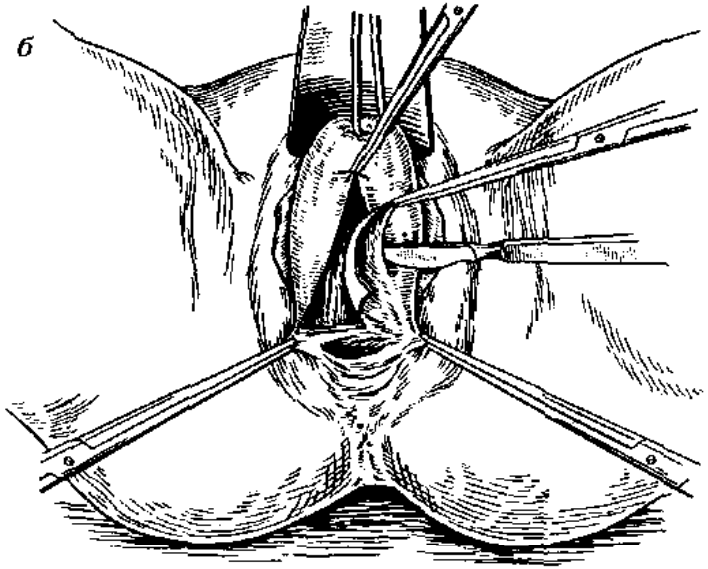

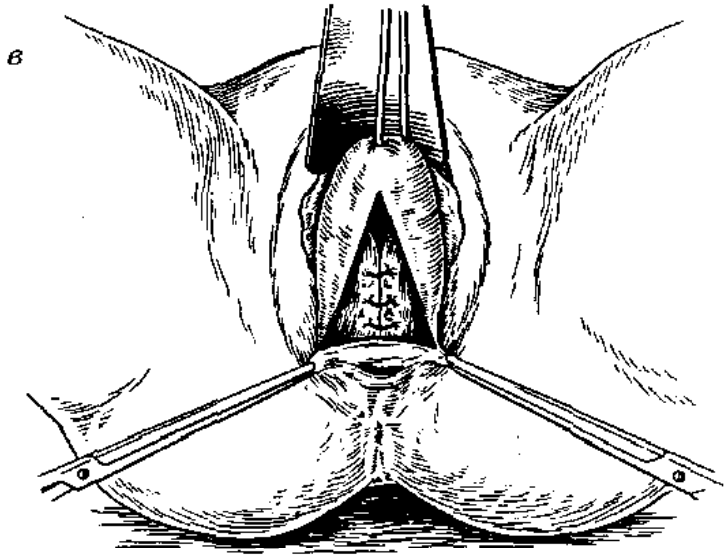

Рис. 72. Кольпоперинеорафия:
б — иссечение лоскута и обнажение m. levator ani;
в — ушивание m. levator ani;

Скачано с сайта MedWedi.ru

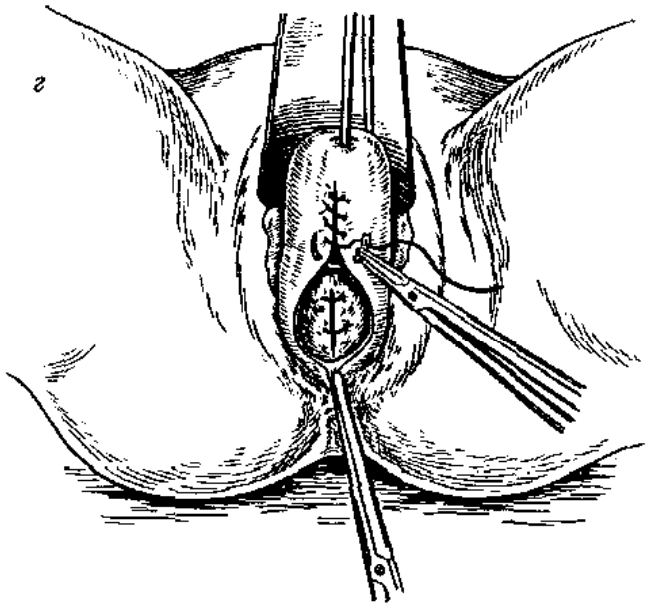

Окончание рис. 72. Кольпоперинеорафия:
г — наложение швов на заднюю стенку влагалища

Операции на придатках матки и матке

Удаление маточной трубы. При нарушенной внематочной беременности производят операцию удаления маточной трубы (тубэктомия).

Техника операции. По вскрытии брюшной полости продольным или поперечным разрезом в операционную рану выводят матку, которую захватывают рукой, а затем берут на лигатуры. После этого находят патологически измененную маточную трубу и быстро накладывают два зажима: один — на трубу у угла матки, другой — на брыжейку трубы (мезосальпинкс) со стороны ампулярного отдела (рис. 73). В результате лигирования сосудов, питающих маточную трубу, кровотечение сразу прекращается. После этого свежую кровь из брюшной полости можно использовать для реинфузии.

Маточную трубу отсекают выше наложенных зажимов; при этом трубный угол иссекают вместе с трубой. Производят перевязку тканей, находящихся в зажимах, зажимы снимают. Перитонизацию производят за счет круглой

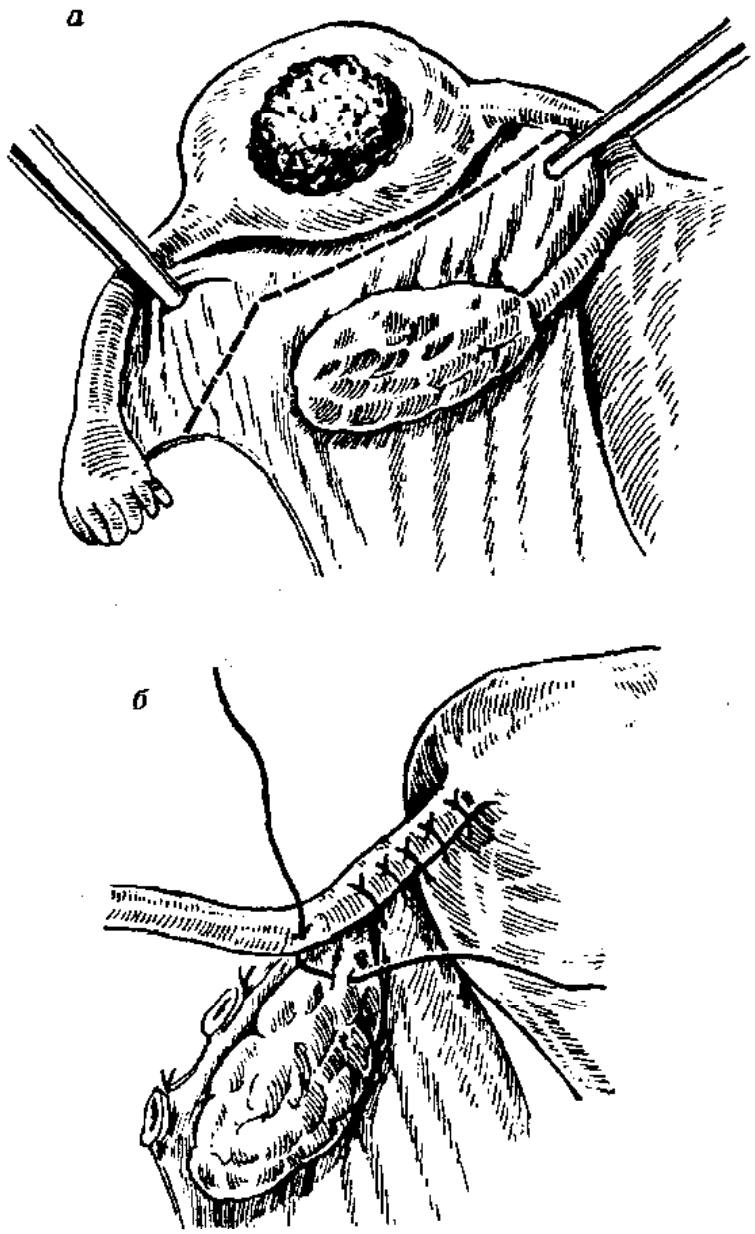

Рис. 73. Удаление трубы при внематочной беременности:
а — наложение зажимов на маточный конец трубы и ее брыжейку; *б* — перитонизация культи круглой связкой

Скачано с сайта MedWedi.ru

связки, при этом последовательно прошивают круглую связку (несколько отступя от матки), мезосальпинкс и заднюю поверхность матки.

Резекция яичника. Операцию резекции яичника (или яичников) в основном производят у молодых женщин при наличии различных видов кистозных образований (фолликулярная киста, киста желтого тела), при апоплексии яичника, а также при безуспешном консервативном лечении синдрома поликистозных яичников.

Техника операции. Брюшную полость вскрывают поперечным надлобковым разрезом. Патологически измененный яичник выводят в рану и обкладывают марлевой салфеткой. С целью меньшей травматизации зажимы не накладывают, а яичник берут на кетгутовые лигатуры, наложенные с двух сторон. Скальпелем клиновидно иссекают часть яичника, подлежащего удалению, при этом острие клина направлено к хилюсной части (рис. 74 а). После этого яичник ушивают несколькими отдельными кетгутовыми швами (расстояние между швами 0,5–0,8 см) (рис. 74 б). Для ушивания ткани яичника используются тонкие круглые иглы и тонкий кетгут.

Если операция проводится по поводу синдрома поликистозных яичников (Штейна-Левенталя), то клиновидной резекции подвергаются оба яичника.

Овариэктомия. Операция в основном показана при патологическом изменении (киста, фиброма и др.) всего яичника.

Техника операции. Разрез может быть как поперечным надлобковым, так и продольным. Небольших размеров и подвижная опухоль яичника легко выводится в операционную рану. При больших размерах опухоли разрез передней брюшной стенки должен быть только продольным, чтобы при необходимости его можно было продлить кверху (с обходом пупка влево). При наличии спаек с маткой и кишечником рыхлые спайки разъединяют тупым путем, плотные сращения рассекают ножницами ближе к поверхности опухоли (чтобы не повредить стенку кишки). Если опухоль очень больших размеров и наполнена жидким содержимым, необходимо выпустить жидкость путем пункции с помощью троакара. Нельзя пунктировать плотные бугристые образования, внешне подозрительные на злокачественные. После опорожнения кистозного образования

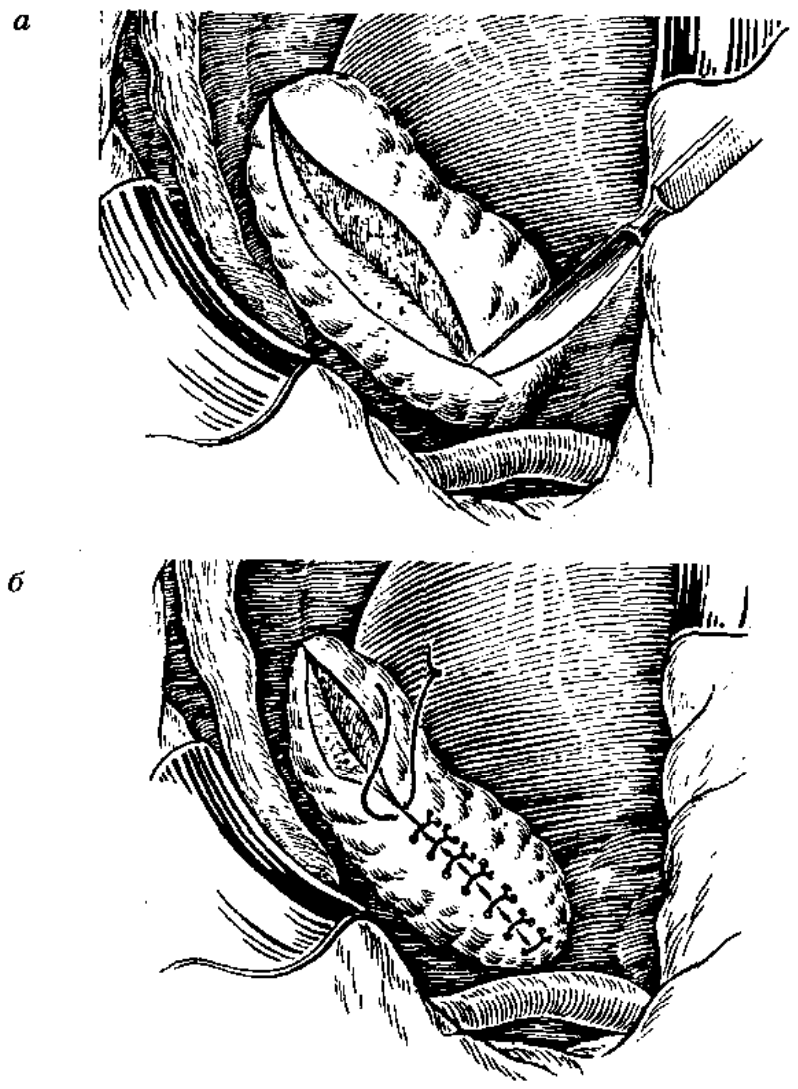

Рис. 74. Клиновидное иссечение яичника. Ушивание яичника

место пункции зашивают кисетным швом. Затем выведенную в операционную рану кисту или опухоль вновь обкладывают салфетками и накладывают зажимы на ножку, состоящую из собственной связки яичника, воронко-тазовой связки, мезовариума (иногда в ножку входит и маточ-

Скачано с сайта MedWedi.ru

ная труба) (рис. 75 а). При перекруте ножки зажимы накладывают ниже места перекрута, при этом ножку не раскручивают. Если ножка опухоли толстая, можно раздельно пережать и лигировать отдельные анатомические образования, входящие в нее, так как с толстой культи лигатура может соскользнуть.

Между наложенными зажимами ножницами рассекают ткани, опухоль (кисту) удаляют, культю прошивают и перевязывают (рис. 75 б). Перитонизацию производят кисетным швом от угла матки с последовательным прошиванием переднего и заднего листков широкой связки. В созданный кисет погружают культю и затягивают. Брюшную полость послойно зашивают наглухо. При наличии воспалительных изменений в самой опухоли (или кисте) или в области малого таза (спайки) брюшную полость ушивают, оставляя дренажную трубку для введения антибиотиков.

Надвлагалищная ампутация матки без придатков. Обычно эту операцию производят по поводу миомы матки.

Техника операции. Матку в области дна захватывают пулевыми щипцами или прошивают кетгутом, после чего выводят в операционную рану. При наличии спаек матки с кишечником или сальником производят разъединение спаек, после чего матку выводят в операционную рану.

На ребра матки с обеих сторон накладывают по два параллельных прямых длинных зажима (расстояние между ними до 1,5 см) с захватом маточной трубы, собственной связки яичника и круглой связки с обеих сторон (рис. 76). Придатки матки и круглые связки отсекают и перевязывают. Зажимы снимают, а лигатуры оставляют в качестве держалок.

Поднимая за лигатуры культи круглых связок с обеих сторон, одновременно пинцетом приподнимают пузырно-маточную складку брюшины в области подвижной ее части (над рыхлым слоем клетчатки) и ножницами рассекают ее от одной круглой связки до другой (рис. 77). Пересеченный край предпузырной брюшины вместе с мочевым пузырем марлевым тупфером осторожно сдвигают вниз. После этого несколько подсекают задние листки широких связок около ребра матки, чтобы освободить сосудистые пучки.

Для пересечения сосудистых пучков необходимо наложить по два параллельных зажима перпендикулярно ребру матки на уровне внутреннего зева (рис. 78). Между зажи-

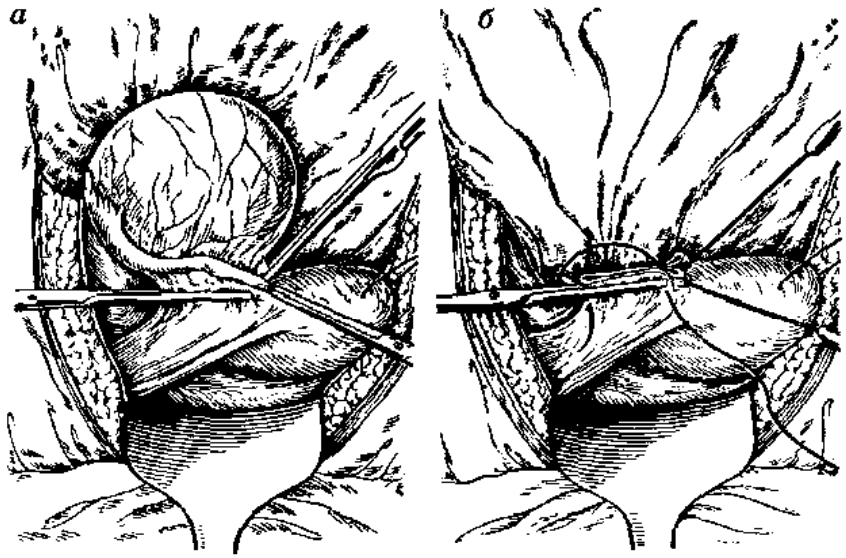

Рис. 75. Удаление опухоли яичника и маточной трубы:
а — наложение зажимов на ножку опухоли;
б — наложение узловых швов

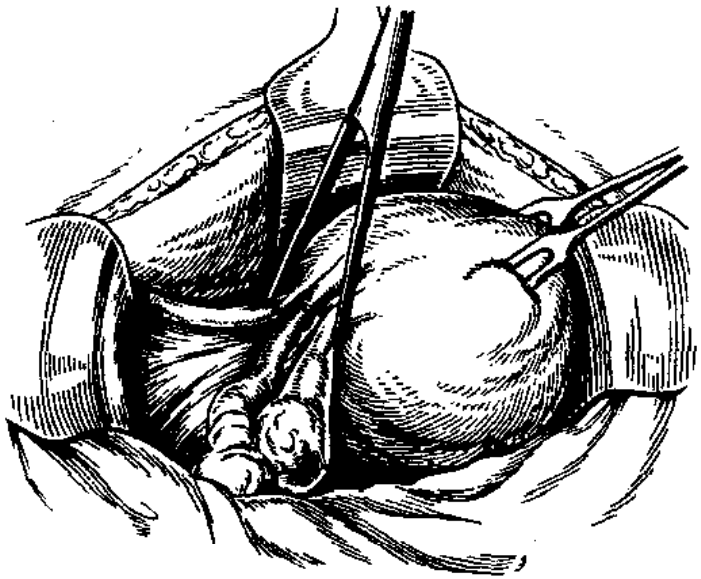

Рис. 76. Надвлагалищная ампутация матки без придатков. Зажимы наложены вдоль ребер матки, захватывая маточный конец трубы, собственную и круглую связки

Скачано с сайта для MedWedi.ru

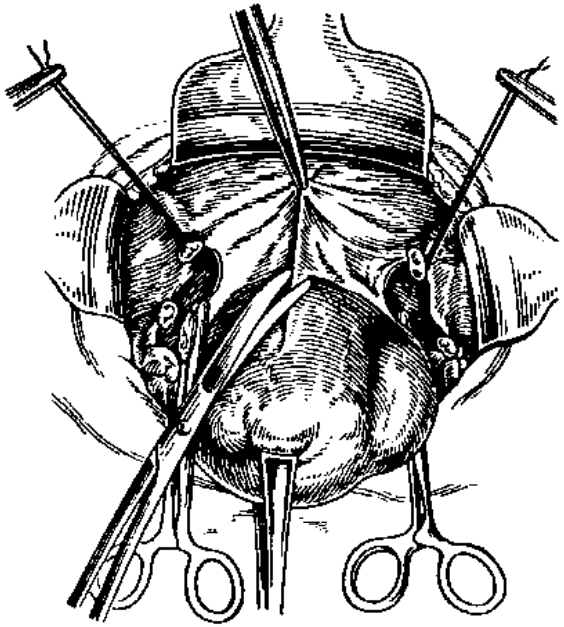

Рис. 77. Вскрытие пузырно-маточной складки

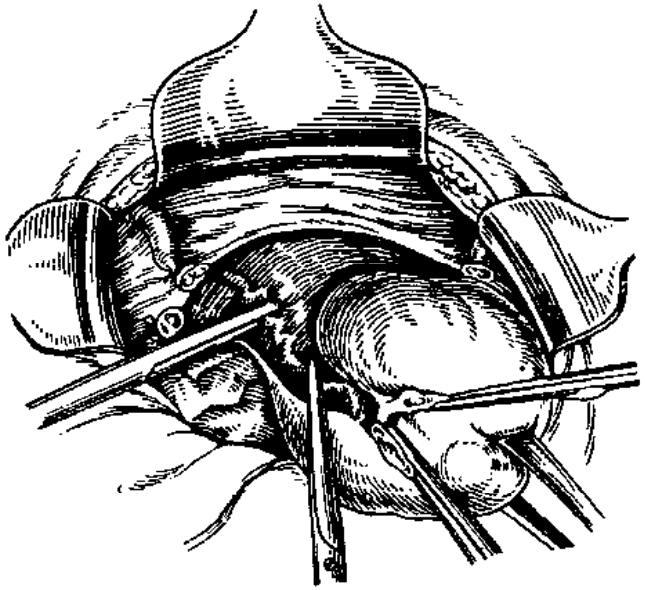

Рис. 78. Наложение зажимов на сосудистый пучок

мами рассекают сосуды вплоть до мышечной ткани шейки матки. При наложении зажимов и перерезании сосудистых пучков матку подтягивают в противоположную сторону. Под зажимом сосуды прошивают кетгутом с захватом ткани шейки матки и перевязывают у носика зажима с обходом вокруг него, после чего зажимы осторожно снимают. Затем скальпелем отсекают тело матки от шейки на 1–2 см выше уровня перевязки сосудов (рис. 79). Целесообразно производить отсечение матки в виде конуса, для чего наклон скальпеля должен быть направлен вниз (в сторону цервикального канала). После отсечения тела матки шеечный канал смазывают 5%-ной настойкой йода, а культю шейки ушивают отдельными восьмиобразными кетгутовыми швами, не захватывая слизистой оболочки цервикального канала (рис. 80).

Перитонизация культи шейки матки производится за счет пузырно-маточной складки брюшины (рис. 81). С целью перитонизации культей придатков матки и круглых маточных связок с каждой стороны непрерывным кетгу-

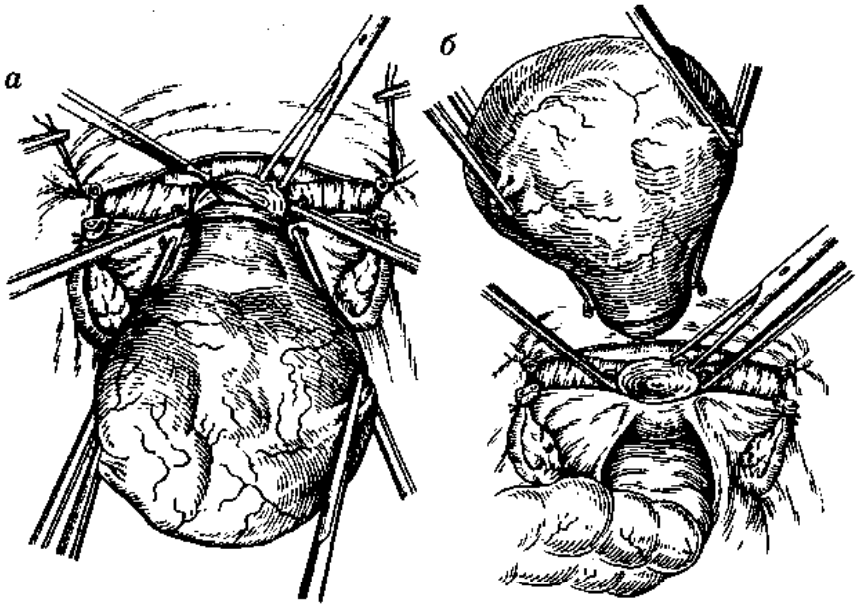

Рис. 79. Отсечение матки:
а — разрез передней стенки матки; *б* — разрез задней стенки и удаление матки

Скачано с сайта MedWedi.ru

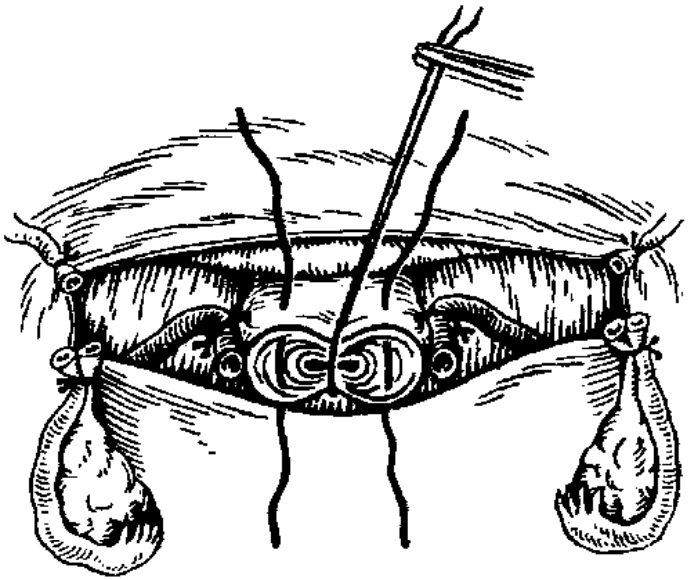

Рис. 80. Наложение отдельных кетгутовых швов на культю шейки матки

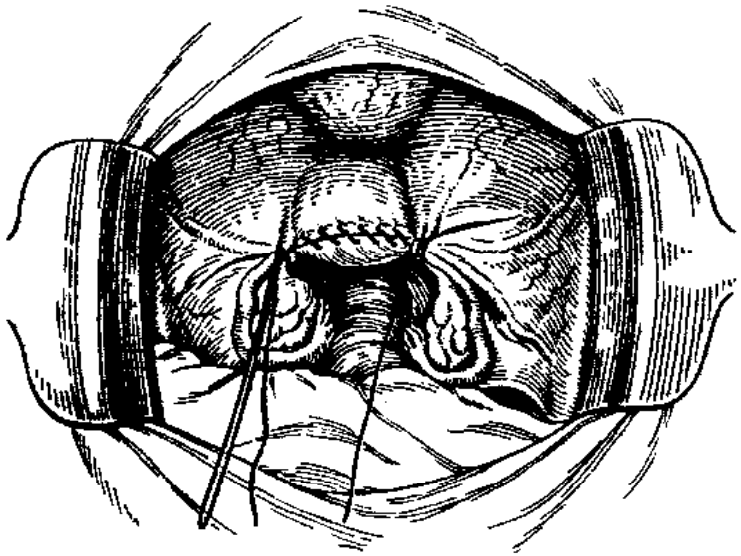

Рис. 81. Перитонизация с погружением культей связок

товым швом прошивают последовательно задний листок широкой связки (у культи шейки), брюшину маточной трубы, брюшину круглой связки (ниже места их перевязки) и передний листок широкой связки. Нить затягивают, предварительно погрузив культи вовнутрь. Перед перитонизацией необходимо осмотреть культи и убедиться в надежности наложенных лигатур и отсутствии из них кровотечения.

Надвлагалищная ампутация матки с придатками. Надвлагалищную ампутацию матки с придатками чаще всего производят при опухолях яичника, при сочетанном поражении придатков и матки (и неизмененной шейке матки).

Техника операции. При необходимости удаления придатков с телом матки методика надвлагалищной ампутации сохраняется, но в нее вносится ряд дополнений. После выведения матки в операционную рану на воронко-тазовые связки, ближе к яичнику, с обеих сторон накладывают два параллельных зажима. Ткани между ними рассекают, а культю прошивают под зажимом и дважды перевязывают. Зажимы снимают. Надсекают под контролем глаза задний листок широкой связки и тупфером спускают его вниз. В дальнейшем операция продолжается, как это описано при надвлагалищной ампутации матки без придатков (рассечение круглых связок, пузырно-маточной складки брюшины, перевязка сосудов, отсечение тела матки с придатками, ушивание и перитонизация культи шейки матки). Для перитонизации культей круглой и воронко-тазовой связок непрерывным швом последовательно прошивают задний листок брюшины, брюшину воронко-тазовой и круглой связок и передний листок широкой связки. После погружения культей в кисетный шов последний затягивают.

Экстирпация матки с придатками. Экстирпация матки с придатками показана при раке эндометрия, а также при ряде других заболеваний придатков, тела и шейки матки.

Техника операции. Влагалище перед операцией спринцуют, обрабатывают спиртом и 5% настойкой йода. Влагалищную часть шейки матки также обрабатывают 5% настойкой йода. Влагалище тампонируют стерильным бинтом, конец которого выводят за пределы половой щели и берут на зажим. Мочу выводят катетером или ставят

Скачано с сайта MedWedi.ru

постоянный катетер на время операции. Начальный ход операции полностью совпадает с надвлагалищной ампутацией матки с придатками. Однако с момента выделения мочевого пузыря ход операции меняется. Мочевой пузырь должен быть отсепарован от шейки матки на всем протяжении до области переднего влагалищного свода. Для этого после пересечения пузырно-маточной складки последнюю приподнимают пинцетом, подсекают ножницами соединительно-тканные волокна между мочевым пузырем и шейкой матки. Тугим маленьким тупфером смещают мочевой пузырь книзу, после чего зеркалами отодвигают его к лону. Матку подтягивают кпереди, а крестцово-маточные связки берут в зажимы (каждую отдельно) у места их отхождения от матки. Выше зажимов с обеих сторон ткани рассекают ножницами, культи прошивают и перевязывают, а зажимы снимают. Между крестцово-маточными связками рассекают брюшину прямокишечно-маточного пространства и тугим тупфером отсепаровывают прямую кишку. Рассекают оба листка широкой связки под придатками, причем разрез должен быть произведен параллельно собственной связке яичника. При рассечении заднего листка широкой связки нужно проследить за расположением мочеточника, чтобы случайно его не травмировать. После этого два параллельных зажима накладывают на сосудистые пучки с обеих сторон. Между зажимами рассекают сосуды, причем при перевязке сосудов культи их не должны быть фиксированы к шейке матки, а оставаться подвижными.

Из влагалища удаляют тампон, введенный перед операцией. Это делает врач или медицинская сестра, не участвующие непосредственно в операции. Затем на переднюю стенку влагалища ниже шейки матки накладывают два длинных зажима и между ними вскрывают стенку влагалища на протяжении до 2 см. В отверстие вводят длинную марлевую салфетку, смоченную настойкой йода, расширяют полученное отверстие, влагалищную часть шейки матки захватывают на пулевые щипцы и выводят в рану. Постепенно вокруг шейки рассекают влагалище, а края его захватывают зажимами. Матку с придатками удаляют. Влагалище ушивают отдельными кетгутовыми швами. Перитонизация производится непрерывным кетгутовым швом. При этом последовательно прошивают листки широкой связки, маточно-пузырную складку и брюшину маточно-прямокишечного пространства. После операции из влагалища извлекают марлевую полоску.

Ведение послеоперационного периода

Ведение послеоперационного периода представляет собой не менее ответственную задачу, чем сама операция, так как в это время могут развиться опасные осложнения, угрожающие здоровью и жизни больной. Поэтому все мероприятия после операции должны быть направлены на профилактику и своевременное выявление возможных осложнений.

В послеоперационной палате (при отсутствии отделения или палаты реанимации) должна постоянно находиться медицинская сестра, специально подготовленная и владеющая навыками необходимых реанимационных манипуляций. Палата должна быть оснащена подводкой кислорода, наркозной аппаратурой и набором медикаментов для оказания экстренной помощи (дыхательный аппарат, ларингоскоп, антидоты миорелаксантов, одноразовые системы, кардиостимуляторы, дыхательные аналептики и др.). Наблюдение за больной в течение всего послеоперационного периода ведет хирург, производивший операцию, и анестезиолог.

При ведении послеоперационных больных необходимо учитывать их возраст, сопутствующие заболевания, объем оперативного вмешательства, осложнения во время операции и другие моменты.

Перевод больной из операционной производится на предварительно согретую (грелками) функциональную кровать, на которой больная продолжает находиться и в послеоперационной палате (во избежание дополнительного перекладывания с операционного стола на каталку и с каталки на кровать). При транспортировке больную необходимо хорошо укрыть и к ногам положить грелки.

Особое внимание больной необходимо уделить в первые 6 ч после операции: каждый час следует измерять артериальное давление, вести подсчет частоты пульса и дыхания. При снижении артериального давления, изменении частоты и наполнения пульса, расстройствах дыхания, возникновении кровотечения и других осложнениях срочно вызывают лечащего или дежурного врача.

Скачано с портала MedWedi.ru

При брюшностеночных вмешательствах сразу после операции на область послеоперационной раны на 8 ч кладут груз с целью гемостаза и предохранения передней брюшной стенки при рвоте или кашле. С целью гемостаза целесообразно также применение холода на область послеоперационной раны, который оказывает и анальгетическое действие. Холод назначают на 30 мин через 1,5–2 ч и отменяют через 2–3 дня.

Одним из симптомов, отрицательно влияющих на течение послеоперационного периода, являются боли. Для борьбы с болями через 4–6 ч после операции больной назначают анальгетики (промедол, баралгин и др.); инъекции при необходимости повторяют каждые 4–6 ч. На 2–3 сутки введение анальгетиков можно ограничить применением 1 раз в сутки (на ночь).

Внимание лечащего врача в послеоперационном периоде должно быть направлено на оценку общего состояния больной (температура, пульс, артериальное давление, дыхание), состояние послеоперационной раны, своевременное опорожнение мочевого пузыря и кишечника. Важным в оценке состояния больной является пальпация живота с целью определения наличия или отсутствия признаков раздражения брюшины, состояния кишечника.

Через 8–10 ч после операции мочевой пузырь должен быть опорожнен, несмотря на то, что сразу после операции моча была выведена катетером. Если не произошло самостоятельного мочеиспускания, необходимо устранить задержку мочи медикаментозными и рефлекторными средствами (теплое судно, пуск струи воды) или катетеризацией мочевого пузыря стерильным катетером.

В первые часы после операции больной для утоления жажды смачивают губы влажной салфеткой, через 10–12 ч можно разрешить пить кипяченую воду, настой шиповника без сахара, минеральную воду. Обильное питье (до 1,5–2 л) рекомендуют на следующий день после операции, особенно больным с большим объемом операции или перенесшим большую кровопотерю.

Учитывая потери жидкости во время операции, в послеоперационном периоде следует проводить инфузионную терапию с целью коррекции водно-электролитного и белкового обмена и кислотно-основного состояния крови. При этом характер и объем инфузионной терапии должны

быть обусловлены основным заболеванием, особенностями оперативного вмешательства и возрастом больной. Инфузионную терапию проводят в течение нескольких дней после операции. Количество вводимой жидкости в среднем составляет 2–3 л. Суточный диурез при таком объеме вводимой жидкости составляет в среднем 1200–1400 мл. Количество перелитой жидкости снижают вдвое, если у больной до операции были явления сердечной недостаточности. Для инфузионной терапии используют 5% раствор глюкозы, раствор хлорида натрия и др. При большом объеме операции вводят полиглюкин, реополиглюкин, белковые препараты (альбумин, протеин, плазма крови), гемодез. Антибиотики целесообразно назначать только при наличии воспалительных процессов в малом тазу, после травматичных операций, при повторных операциях или опасности инфицирования.

В комплексе мероприятий по профилактике тромбоэмболических осложнений в раннем послеоперационном периоде ведущее место наряду с достаточной гидратацией больной принадлежит активному ведению послеоперационного периода (активная и пассивная гимнастика, раннее вставание) и применению (по показаниям) прямых и непрямых антикоагулянтов.

Поведение больной в постели к концу первых суток должно быть активным (глубокие вдохи, сгибание ног, перемена положения тела). Это делается для профилактики пневмонии. Назначают дыхательную гимнастику, горчичники, отхаркивающие препараты. На 2-й день больной можно сидеть в постели, вставать и ходить.

Состояние кишечника нормализуется обычно на 2–3 сутки после операции, когда восстанавливается перистальтика и начинают самостоятельно отходить газы; на 2-е сутки рекомендуется очистительная или гипертоническая клизма.

Питание больных можно начинать со 2-го дня после операции (нежирный бульон, яйцо всмятку, чай, сухари). С 3-го дня можно добавить кефир, отварную курицу, протертый суп. В дальнейшем больных постепенно переводят на общий стол.

На 1-е и 5-е сутки после операции меняют повязку на животе, а швы обрабатывают спиртом и йодом, на 7–8-й день снимают кожные швы и производят гинекологическое исследование. На 11–14-й день при неосложненном те-

Скачано с портала MedWedi.ru

чении послеоперационного периода больная может быть выписана под наблюдение участкового гинеколога.

После влагалищных операций в послеоперационном периоде необходимо соблюдать следующие правила: строгий постельный режим, назначение анальгетиков и антибиотиков (по показаниям), дыхательная гимнастика, регуляция функций кишечника и мочевого пузыря. При операциях, выполненных на мышцах тазового дна, стул задерживают до 5 суток. Задержка стула обеспечивается тщательным освобождением кишечника перед операцией и назначением жидкой диеты в течение первых 5 дней после операции. С 6-го дня пищевой рацион постепенно расширяется, но в пище должно быть мало клетчатки, чтобы стул был не слишком обильным и твердым.

При операциях, связанных с пластикой мочевого пузыря, целесообразно применение тонкого эластичного постоянного катетера, который вводят на 3–4 суток; через этот катетер промывают мочевой пузырь 1 раз в сутки раствором фурацилина. Это уменьшает частоту возникновения послеоперационных циститов, является профилактикой послеоперационной атонии мочевого пузыря и позволяет избежать излишней травматизации уретры при частых катетеризациях.

Уход за послеоперационной раной на промежности ведется следующим способом. Влагалище и промежность обрабатывают спиртом, сухим стерильным тампоном с последующим наложением асептической повязки. На 5-е сутки назначается клизма. Швы снимают на 6-е сутки.

Вставать и ходить больным после влагалищных операций разрешается на 5–7 сутки, садиться — после 20-го дня от момента операции. Осмотр влагалища и промежности производится на 10–11 сутки после операции. Выписывают на 12–14-й день. В течение 3 мес рекомендуется ограничение подъема тяжестей (не более 3 кг). Больные освобождаются от тяжелого физического труда до 6 мес.

Большое практическое значение имеет знание возможных осложнений послеоперационного периода.

При задержке мочеиспускания необходимо установить ее причину (рефлекторная, психогенная и др.). Отсутствие мочи при катетеризации мочевого пузыря свидетельствует об анурии, причины которой должны быть срочно установлены и устранены. Этими причинами могут быть незамеченное при операции ранение мочевого пузыря или мочеточников, нарушение функции почек вследствие невосполненной кровопотери, сепсиса, шока.

Частым осложнением послеоперационного периода являются тошнота и рвота, которые могут быть центрального генеза, следствием ацидоза, начинающегося перитонита, атонии кишечника, обострения хронических заболеваний со стороны желудочно-кишечного тракта и желчных путей. В таких случаях необходимы тщательная дифференциальная диагностика и патогенетическая терапия.

У некоторых гинекологических больных после полостных операций наблюдается парез кишечника. Гипотония кишечника связана со сниженной перистальтикой. Таким больным последовательно внутримышечно применяют прозерин (1 мл 0,5% раствора), внутривенно — гипертонический раствор хлорида натрия (10–20 мл 10% раствора). При гипотонии желудка его промывают с помощью зонда. Широко используют гипертонические клизмы, в критических случаях прибегают к сифонным клизмам.

Скачано с портала MedWedi.ru

Глава 18. Заболевания органов мочевыделительной системы у женщин

Недержание мочи (инконтиненция)

Согласно международной классификации различают 5 видов недержания мочи:

1. Стрессовое недержание.
2. Императивное недержание.
3. Рефлекс-недержание (нейрогенный мочевой пузырь).
4. Недержание от переполнения.
5. Экстрауретральное недержание (мочеполовые свищи).

Неправильные положения женских половых органов наиболее часто сочетаются со стрессовым недержанием мочи.

Стрессовое недержание мочи (СНМ) — непроизвольное подтекание мочи при физической нагрузке, смехе, кашле и т. д. приобретает важное медико-социальное значение ввиду чрезмерно высокой распространенности у женщин, находящихся в наиболее продуктивном периоде жизни, поскольку резко отягощает морально-психологическое состояние и социально-производственное существование. СНМ встречается у 45% женщин 40–60 лет.

Причины СНМ разнообразны. Основную роль в развитии заболевания играет патологическое течение родов (разрывы промежности), врожденная неполноценность мышц тазового дна, хирургические вмешательства (экстирпация матки), ненормированная физическая нагрузка, некорригированная эстрогенная недостаточность в климактерическом периоде. Цистоцеле, выпадение матки, атрофические вульвовагиниты, урогинекологические инфекции, ожирение, пожилой возраст составляют дополнительный фактор риска СНМ.

В основе патогенеза СНМ лежит дислокация проксимальной уретры и уретро-везикального сегмента. Другими словами, СНМ означает клиническую форму, когда в отсут-

ствие мышечных сокращений детрузора давление в мочевом пузыре превышает противодействующее в шейке и проксимальной уретре, создаваемое сфинктерными образованиями. СНМ возникает вследствие повышения внутрибрюшного давления, провоцируемого кашлем, чиханием, прыжками, бегом. У женщин с опущениями гениталий (слабая анатомическая поддержка) увеличение внутрибрюшного давления не встречает противодействия. Происходит ротация вниз и назад шейки мочевого пузыря и уретры, уретра не сдавливается и моча не удерживается.

СНМ следует отличать от императивного недержания, когда непроизвольные сокращения мочевого пузыря возникают при неудержимом позыве.

Степень клинической тяжести СНМ определяется по классификации Ingelman-Sundberg.

1 степень — потеря мочи при кашле, чихании, физической нагрузке, тяжелой работе;

2 степень — потеря мочи при ходьбе, беге, резком вставании;

3 степень — потеря мочи в покое, без напряжения;

Для диагностики помимо наружного осмотра, бимануального и ректального исследования используются следующие тесты:

Леваторный тест — (введение 2 пальцев во влагалище и просьба к пациентке сократить мышцы таза) — позволяет оценить функцию m. levator ani.

Тест «элевации шейки мочевого пузыря» (тест Marshall) считается положительным, если при введении указательного пальца во влагалище и приподнятии им задней стенки мочевого пузыря (выпрямление уретральной оси и ликвидация уретропузырного угла) во время кашлевого толчка моча не выделяется из наружного отверстия уретры.

Шеечно-пузырный тест элевации (Bonney-test) — охватывание уретры двумя пальцами, введенными во влагалище, и приближение шейки мочевого пузыря к симфизу. Имитация кольпосуспензии проверяет оправданность оперативного вмешательства. Если во время кашля моча не выделяется, тест считается положительным.

Q-Tip тест (ватно-прутиковый тест) позволяет определить как недостаточность шейки мочевого пузыря, так и недостаточность тазового дна. Пластмассовый прутик с ватным тампончиком по типу катетера вводят в уретру до

Скачано с сайта MedWedi.ru

шейки мочевого пузыря, затем пациентку просят потужиться. В зависимости от состояния крепления уретры к симфизу наружный конец прутика опускается более чем на 30–70°.

К функциональным тестам также относится стоп-тест (способность самопроизвольно прерывать акт мочеиспускания), свидетельствующий о состоянии сфинктерной системы мочевого пузыря.

К визуальным способам диагностики относят рентгенологические (цистоуретрография), ультразвуковые (абдоминальный, промежностный, интроитальный, трансвагинальный, трансректальный, уретральный способы), уродинамические (цистоманомстрия наполнения, урофлоуметрия, порог абдоминального давления, профилометрия внутриуретрального давления) методы и магнитно-резонансную томографию.

Для лечения СНМ используют консервативные, медикаментозные, хирургические и эндоскопические методы.

Консервативные и медикаментозные способы включают упражнения для укрепления мышц тазового дна, метод биологической обратной связи, эстрогенотерапию, α-симпатомиметики, пессарии, съемные обтураторы уретры.

Цель консервативной терапии заключается в обеспечении удержания мочи, восстановлении нормального акта мочеиспускания, предупреждении снижения функции почек, повышении качества жизни.

Как один из первых методов коррекции недержания мочи стали использовать тренировку мышц тазового дна. Ключевой принцип данного воздействия заключается в повторяемых произвольных сокращениях мышц тазового дна по 10 раз на протяжении 30 с каждый час в течение 8–12 нед.

Тренинг мочевого пузыря предусматривает увеличение интервала между мочеиспусканиями (оптимально 3–4 ч) и уменьшение количества эпизодов недержания. Редукция недержания при этом методе происходит за счет психологического воздействия, а не за счет физиологического улучшения.

Указанные тренинги рационально сочетать с дополнительными методиками, включающими biofeedback и электростимуляцию мышц.

Biofeedback (тренировка отрицательной обратной связью) представляет собой обучающую концепцию, позволяющую пациентке получать информацию о моторном состоянии мышц тазового дна в виде визуального или слухового сигнала от инструмента, введенного во влагалище. При этом пациентка обучается сокращать или расслаблять эти мышцы и таким образом улучшать механизм удержания.

Электрическая стимуляция (вагинальная, анальная, сакральная) предусматривает непрямую стимуляцию мускулатуры тазового дна через ветви полового нерва. Возможно постоянное воздействие через имплантируемые стимуляторы или периодическая плановая терапия в течение 5–6 месяцев. Противопоказаниями к ней служат беременность, маточные кровотечения, воспалительные процессы гениталий, фибромиома матки, инфекции мочевых путей, урогенитальные свищи, нарушения сердечного ритма.

Медикаментозная терапия СНМ осуществляется в двух направлениях:

1. Терапия, направленная на ингибирование сокращений детрузора. С этой целью применяются:

а) антихолинергические препараты: чистые антихолинергетики (атропин, бускопан, пробантин); миотропные релаксанты (тольтеродин, оксибутинин); трициклические антидепрессанты (имипрамин);
б) блокаторы кальциевых каналов (нифедипин, теродилин);
в) стимуляторы α-адренорецепторов (тербуталин);
г) ингибиторы простагландинов (индометацин);
д) диметилсульфоксид (димексид) в виде интравезикальных инстилляций;
е) антогонисты субстанции Р.

2. Усиление резистентности шейки мочевого пузыря и уретры (стрессовое недержание):

а) α-здреномиметики (эфедрин, мидодрин);
б) α-адреноблокаторы (пропранолол);
в) эстрогены в виде кремов, таблеток, инъекций.

Недержание мочи представляет собой сложную проблему в медицинском, гигиеническом и социальном плане, поэтому вспомогательные приспособления усиливают социальную адаптацию данной категории больных и решают гигиенические проблемы, обусловленные негативным влиянием мочи на кожу. К вспомогательным средствам относятся абсорбирующие прокладки и окклюзирующие средства (влагалищные конусы, пессарии, уретральные обтура-

Скачано с сайта MedWedi.ru

торы). Однако в 50–60% случаев они могут приводить к инфицированию мочевых путей, возникновению эрозий, способствовать персистированию патологической флоры, а также мигрировать в уретру или мочевой пузырь.

К хирургической коррекции СНМ относятся влагалищные и надлобковые вмешательства, слинговые и влагалищные игольчатые методы, лапароскопическая суспензия.

К влагалищным методам операции относится трансвагинальная кольпосуспензия по Д. А. Атабекову, заключающаяся в пликации задней стенки мочевого пузыря и его шейки для реконструкции сфинктерного механизма и ликвидации недержания мочи. Эффективность 85–90%.

Надлобковые операции устранения недержания мочи ставят своей целью вентролатеральное смещение шейки мочевого пузыря за счет использования передней стенки влагалища и парауретральных тканей (принцип «гамака»). Наиболее распространены операции Marschall-Marchetti-Krantz (ММК) и Burch. Различия между ними состоят в точках фиксации стенки влагалища и парауретральных тканей. При ММК удерживающие нити проводятся через надкостницу лобкового симфиза, а при операции Burch — фиксируются к связкам Купера. Показаниями к надлобковым кольпосуспензиям относятся тяжелые формы СНМ, отсутствие выраженного цистоцеле, рецидивное СНМ, СНМ как следствие абдоминальной экстирпации матки. Эффективность указанных способов — 85–93%.

В последние годы внедряется эндоскопическая кольпосуспензия по Burch, которая позволяет снизить вероятность таких осложнений, как повреждения мочевого пузыря, грыжи, гематомы, половую дисфункцию.

Слинговые (петлевые) операции имеют своей целью «окутывание» уретры для ликвидации недостаточности внутреннего сфинктера без опасности вызвать ее обструкцию. Слинговая цистоуретропексия выполняется с помощью аутологичных (апоневроз прямой мышцы живота, бедренной фасции, стенки влагалища), биологических (лифилизированная fascia lata, dura mater, бычья фасция, свиная кожа), синтетических материалов (нейлон, дакрон, проленовой лентой MESH-вагинопексия). Эффективность — 95,7%.

Влагалищно-лонные игольчатые методы (Pereyra, Stamey, Gittes, Raz) заключаются в проведении фиксирующих нитей из влагалища в надлобковую область с помощью специальной суспензионной иглы. Основное преимущество иглоподвешивающих операций — в их относительной малообременительности и безопасности. Желательно их сочетание с операциями, устраняющими опущение матки или тазовый пролапс. Эффективность 91%.

Таким образом, лечение СНМ должно основываться на индивидуальном выборе метода хирургической коррекции с учетом обширности поражения тазовой диафрагмы, степени пролапса матки и влагалища, выраженности и типа недержания мочи, а также возраста больных. Следует помнить, что большинство неудач в лечении СНМ связано с неправильным диагнозом, а не с погрешностями технического исполнения операций.

Аномалии органов мочевой системы

Аномалии органов мочевой системы встречаются с частотой около 40% всех аномалий. Причем у женщин пороки развития мочевой системы наблюдаются в 2–3 раза чаще, чем у мужчин. Аномалии мочевых органов часто сочетаются с пороками развития половой системы, что обусловлено общностью эмбрионального развития (вольфовы тела, мюллеровы протоки).

Аномалии почек. Различают аномалии количества (агенезия, аплазия, добавочная почка, удвоение почечных лоханок и мочеточников), аномалии положения: а) дистопия (торакальная, поясничная, подвздошная и тазовая), б) сращение почек — перекрестная дистопия, в) подковообразная почка; аномалии структуры (гидронефроз, гипоплазия, губчатая почка, поликистоз почки).

Подковообразная почка — один из наиболее частых пороков, который заключается в сращении нижних полюсов почек. Возникновение данного порока связано с нарушением процесса восхождения и ротации почки. Подковообразная почка нередко подвержена травме ввиду низкого расположения, гидронефротической трансформации из-за аномального расположения лоханок и сосудов, развитию мочекаменной болезни из-за воспалительных изменений, обусловленных нарушением уродинамики. Постановке диагноза способствуют компьютерная томография, эксиреторная урография, ультразвуковое сканирование, почечная ангиог-

Скачано с сайта MedWedi.ru

рафия. Лечение — пластическая операция, направленная на нормализацию пассажа мочи и рассечение перешейка.

Дистопия почки — часто встречающаяся аномалия. При перекрестной дистопии почки смещены в противоположную сторону, образуя S- или L-образную форму. Нередко дистопированная почка бывает одиночной. Причина дистопии — нарушение эмбриогенеза. Большой риск представляют тазовые дистопии, которые нередко принимают за кисту яичника, тубоовариальную опухоль, внематочную беременность. Клинически тазовая дистопия проявляется болями в области придатков, признаками сдавления в области мочевого пузыря и прямой кишки. Осложнениями дистопии почек являются гидронефроз и мочекаменная болезнь. При двусторонних аномалиях развивается хроническая почечная недостаточность и стойкая артериальная гипертензия.

Диагностика заключается в проведении изотопного сканирования (сцинтиграфии), экскреторной урографии, аортографии. Для исключения возможного повреждения дистопированной почки при гинекологической операции необходимо проводить урологическое обследование при всякой предполагаемой опухоли брюшной полости и забрюшинного пространства.

Гипоплазия почки — более редкая аномалия, клинически себя не проявляющая. Если данный порок сопровождается нарушением сосудистого строения почки и является причиной артериальной гипертензии, то гипоплазированную почку необходимо удалить.

Губчатые почки характеризуются кистозной дилатацией собирательных канальцев мозгового вещества. Клинические симптомы боли в поясничной области, пиурия, гематурия. На экскреторных урограммах определяются мелкие кистозные образования у верхушек пирамид. Лечение направлено на борьбу с инфекцией и камнеобразованием.

Поликистоз почек — наследственное заболевание по доминантному типу связано с нарушением развития почек в эмбриональном периоде. При этом почечная ткань замещается кистами, окруженными незначительным слоем сохранившейся паренхимы. Клинически проявляется тупой болью в поясничной области, быстрой утомляемостью, гематурией, артериальной гипертензией. Нередко присоединяется воспалительный процесс и мочекаменная болезнь. При пальпации определяются увеличенные, плотные и бугристые почки. Диагностике способствуют экскреторная урография, ультразвуковое сканирование, почечная артериография. При декомпенсации почечной функции показан гемодиализ. Беременность обостряет воспалительный процесс и противопоказана, когда истощены резервы функционирующей почечной ткани. При данной патологии рожать лучше до 25 лет.

Простые солитарные кисты почек бывают врожденные и приобретенные. Последние возникают в результате сдавления ворот почки увеличенными лимфоузлами. Киста обычно исходит из коркового вещества почки, но сообщается с чашечно-лоханочной системой и может содержать до нескольких литров жидкости. Основной симптом — гематурия, возникающая в результате нарушений гемодинамики, возможны боли в поясничной области, выбухание передней брюшной стенки при больших размерах опухоли. К редким осложнениям относятся кровотечение, прободение и нагноение кист. Обзорный рентгеновский снимок, экскреторная урография, селективная почечная артериография, чрескожная пункционная кистография, ультразвуковое сканирование и компьютерная томография способствуют постановке диагноза. Показаниями к оперативному лечению служат болевой синдром, сочетание кисты с нефролитиазом, гипертензия, обусловленная наличием кисты. Производят резекцию почки или чрескожное склерозирование почечных кист. Удаление почки производят только при значительном поражении паренхимы. Прерывание беременности показано при нарастании артериальной гипертензии или ухудшении функции почек.

Аномалии мочеточников. Согласно классификации, предложенной Л. С. Переверзевым (2000), различают аномалии количества (удвоение мочеточников, аплазия, гипоплазия); аномалии структуры (нейромышечная дисплазия, дивертикулы, уретероцеле); аномалии хода (ретрокавальный мочеточник, эктопия устья мочеточника, синдром правой яичниковой вены).

Уретероцеле — кистозное расширение дистального отдела мочеточника, выступающее в просвет мочевого пузыря. В ряде случаев эта аномалия бывает двусторонней и, как правило, сочетается со стенозом устья мочеточников. При этом часто развивается гидронефроз вплоть до гибели паренхимы почки. К ведущим симптомам относятся боли в области почки, упорная пиурия и дизурические явления.

Скачано с сайта MedWedi.ru

Во время беременности нарушается пассаж мочи и присоединяется воспалительный процесс. Диагностике способствуют цистоскопическое исследование, экскреторная урография, на цистограмме — плотноконтрастное выпячивание в области мочевого пузыря — «газовая тень». Лечение проводится до наступления беременности и заключатся в иссечении уретероцеле и создании антирефлюксного барьера. Эндовезикальные методы лечения (чрезуретральная меатотомия или чрезуретральная электрорезекция) чреваты развитием пузырно-мочеточникового рефлюкса и гнойного пиелонефрита.

Эктопия устья мочеточника может располагаться на задней стенке мочеиспускательного канала, во влагалище, в шейке матки. Для этого порока характерно постоянное истекание мочи, при этом сохранено произвольное мочеиспускание. Могут наблюдаться боли в поясничной области, пиурия и рефлюкс. Диагноз можно поставить при осмотре влагалища, эндоскопическом исследовании мочевого пузыря и уретрм, катетеризации эктопического устья, уретеропиелографии, вагинографии, чрескожной пункции лоханки, ангиографии, ультразвуковом исследовании, компьютерной томографии. Оперативное лечение заключается в наложении уретероцистонеостомии, операции Боари, пиело-пиелоанастомоза, уретеропиело- и уретероуретероанастомоза. При двусторонней эктопии производят кишечную деривацию мочи. Данный порок, как и некоторые другие (мегауретер, ахалазия мочеточника, ретрокавальное расположение мочеточника), желательно устранить до наступления беременности.

Синдром яичниковой вены встречается редко. Расширенная правая яичниковая вена может вызвать частичное сдавление мочеточника в тазовом отделе — в большинстве случаев на уровне подвздошно-крестцового сочленения. Клинически проявляется появлением болей в правой половине живота и поясничной области, усиливающихся в вертикальном положении, особенно в период менструации или беременности. Резкое расширение вены приводит к нарушению оттока мочи, а затем к пиелонефриту. Лечение: уретеролиз, иссечение яичниковой вены.

Аномалии мочевого пузыря. Экстрофия мочевого пузыря — наиболее тяжелый порок мочевой системы. Мочевой пузырь открыт со стороны передней брюшной стенки, мочеиспускательный канал отсутствует, половая щель расщеплена, вместо лобкового симфиза соединительная ткань. Эта аномалия нередко сочетается с аномалиями половых органов. Коррекцию порока необходимо осуществлять в раннем детском возрасте путем пересадки мочеточников в кишечник (операции Субботина, Михельсона) и закрытия дефекта передней брюшной стенки лоскутами кожи живота, твердой мозговой оболочкой или отрезками кишки.

Различают следующую патологию урахуса: персистирующий урахус, кисты урахуса, пупочный урахусный синус, дивертикулы урахуса. Незаращение урахуса (персистирующий урахус) характеризуется наличием эпителиального хода между верхушкой мочевого пузыря и пупком и сопровождается выделением из пупка инфицированной мочи — «мокнущий пупок». Диагностика по результатам фистулографии. Лечение оперативное: удаление урахуса и восстановление целости мочевого пузыря.

Образование кист урахуса связано с облитерацией устьев мочевого протока в мочепузырном и пупочном концах. Клинически проявляется тупыми болями в надлобковой области и наличием овоидного образования над лоном. Диагностике способствует магнитно-резонансная томография.

Все формы аномалий урахуса необходимо подвергать хирургическому лечению, заключающемуся в тотальном иссечении мочевого протока.

Аномалии мочеиспускательного канала. К ним относятся гипоспадия, эписпадия, аплазия, удвоение мочеиспускательного канала.

Аплазия уретры — тяжелый порок развития. Вход в мочевой пузырь представлен в виде воронкообразного канала диаметром до 2 см. Лечение — оперативное. Мочеиспускательный канал формируют из стенки мочевого пузыря.

Гипоспадия — отсутствие задней стенки уретрм, сопровождается недержанием мочи и бывает трех типов: а) частично отсутствует задняя стенка уретры, б) во влагалище открывается полностью расщепленный мочеиспускательный канал, в) во влагалище открывается мочеиспускательный канал проксимальнее девственной плевы.

Эписпадия — отсутствие передней стенки уретры, сопровождается расщеплением клитора, малых половых губ и незаращением лобкового симфиза. В связи с чем различа-

Скачано с портала MedWedi.ru

ют три формы: клиторная, субсимфизарная и ретросимфизарная. Если при этой аномалии сохранено произвольное мочеиспускание, тогда производят вульвопластику, недержание мочи устраняют уретросфинктеропластикой (способы Янга, Михельсона, Трегуба). Родоразрешение после такой операции только путем кесарева сечения.

Дивертикулы мочеиспускательного канала располагаются на задней стенке уретры, их диаметр не превышает 2–3 см. Клинически проявляются болями и дизурическими расстройствами, гематурией и пиурией.

Аномалии почек и мочевых путей необходимо корригировать в детском или юношеском возрасте, чтобы устранить эстетические неудобства и препятствовать развитию воспалительного процесса в почечной ткани.

Травматические повреждения мочевых органов

Травмы мочевых органов в родах известны с давних времен. К причинам их возникновения относятся разрывы матки, разрывы мягких родовых путей и сочленений таза, затяжные роды, вызывающие ишемию мочевого пузыря. Нередко травмы наносятся при наложении акушерских щипцов, эмбриотомии, кесаревом сечении.

В настоящее время урологические осложнения в акушерской практике стали более редки, однако при гинекологических операциях частота их увеличилась и колеблется от 0,5 до 10%. В большинстве случаев травма мочевых путей обусловлена обширностью оперативного вмешательства (экстирпация матки, лимфаденэктомия, удаление части влагалища), изменением топографии мочеполовых органов, наличием воспалительных процессов в малом тазе, выраженным спаечным процессом.

Профилактикой травматического повреждения мочевых органов является тщательное урологическое обследование, позволяющее уточнить как объем, так и прогноз предстоящей операции.

Характер травмы разнообразный: сдавление зажимом, прошивание лигатурой, скальпирование, денервация, рассечение стенки органа, полное его удаление.

Ведущим и нередко единственным симптомом повреждения мочевой системы является появление мочи в операционной ране.

Лечебная тактика должна быть максимально консервативной и обеспечивать морфологическое и функциональное восстановление поврежденных органов. В связи с этим операционная должна быть оснащена специальным инструментарием, эндоскопической и рентгеновской аппаратурой.

Исход травмы мочевой системы зависит от своевременности выявления повреждения, быстроты и правильности действий хирурга.

Если травма мочевой системы интраоперационно осталась незамеченной, то наступают различные урологические осложнения: мочевые флегмоны, перитонит, острая почечная недостаточность, мочеполовые свищи, требующие сложной коррекции.

Травма почки. Разрывы почки наблюдаются преимущественно у беременных и рожениц в результате внезапного повышения внутрибрюшинного или внутрилоханочного давления, хотя встречаются и у гинекологических больных (опухоли половых органов). Травмируются в основном измененные почки (гидронефротические, пиелонефритические, дистопированные). Симптомы, характерные для травмы почки: боль в поясничной области, припухлость, гематурия. Лечение — оперативное и зависит от характера повреждения: ушивание почечной раны, резекция полюса почки, нефрэктомия. Профилактика — своевременное устранение этиологических факторов (пластика лоханочно-мочеточникового сегмента).

Травмы мочеточников. В акушерской практике травмы мочеточников могут возникнуть при затянувшихся родах (некроз дистального отдела мочеточника в результате длительного сдавливания головкой плода), наложении акушерских щипцов, краниотомии, при кесаревом сечении в нижнем маточном сегменте, во время прерывания беременности. Ранения мочеточников часто происходят во время гинекологических операций (0,5–30%). Факторами риска, способствующими травматизации мочеточников, являются воспалительные процессы в малом тазу, интралигаментарное расположение опухолей, нарушение топографоанатомических взаимоотношений при выпадении половых органов, эндометриоз.

Наиболее типичными местами повреждения мочеточника являются: уровень пересечения мочеточников с подвздошными и маточными сосудами, место впадения моче-

Скачано с сайта MedWedi.ru

точников в мочевой пузырь, основание прямокишечно-влагалищной перегородки, латеральная поверхность крестцово-маточных связок. Поэтому в указанных местах не следует рассекать ткани и лигировать сосуды до идентификации мочеточников.

Характер травм разнообразный: рассечение, перевязка, размозжение, прошивание, деваскуляризация и резекция. Чаще травмируется левый мочеточник, ближе расположенный к половым органам.

Пересечение мочеточника сопровождается немедленной экстравазацией мочи и образованием уриномы, расслоением тканей и истечением мочи.

Распознаванию травмы мочеточника способствует индигокарминовая проба, катетеризация и уретерография.

Имеются следующие виды устранения повреждений мочеточника: делигатуризация, фиксация уретрального стента, уретероцистонеостомия, анастомоз мочеточника «конец в конец», межмочеточниковый анастомоз, цистостомия, нефростомия, дренирование уриномы.

При пересечении или размозжении мочеточника лечение заключается в восстановлении нормального сообщения между почечной лоханкой и мочевым пузырем (уретероуретеро- и уретероцистоанаотомоз по Боари, Psoas-hitch и др.). При проколе мочеточника иглой достаточно подвести дренажную трубку к поврежденному участку. При неполном рассечении мочеточника — ушивание его тонкими рассасывающимися монофиламентными нитями с обязательным дренированием травмированной зоны. При перевязке мочеточника отдел, расположенный выше лигатуры, в течение нескольких минут расширяется. При снятии лигатуры пассаж мочи быстро восстанааливается. Во избежание стеноза производят катетеризацию мочеточника в течение 4–5 суток. Если сдавление мочеточника было продолжительным, то травмированный отдел необходимо иссечь с последующим соединением разъединенных концов.

Уретероуретероанастомоз показан при ранении мочеточника в районе широкой связки матки. Почечный конец мочеточника идентифицирует путем в/в введения индигокармина, а пузырный — путем катетеризации при помощи цистоскопа. Мобилизация мочеточника должна быть минимальной и без повреждения сосудов. Анастомоз накладывается в косопродольном направлении «конец в конец», что увеличивает площадь анастомоза и предупреждает возникновение стриктур. Герметично соединяют концы мочеточника одним рядом узловатых швов с использованием инертного монофиламентного тонкого рассасывающегося шовного материала (дексон №3 или №4) на интубирующем дренаже, который оставляют на 10–12 суток. Место анастомоза дренируется отдельной рубкой с широким просветом. Затем накладывается нефростома, предпочтительнее — пункционная (на 12–14 дней).

Уретероцистоанастомоз — общепринятая операция при травме дистального отдела мочеточника. Почечный конец мочеточника через тониель протягивают в просвет мочевого пузыря и фиксируют несколькими кетгутовыми нитями. Желательно, чтобы анастомоз оказался расположенным вблизи от мочепузырного треугольника. Мочевой пузырь ушивают наглухо кетгутом в 2 этажа (первый непрерывный, второй — узловатый). В мочевой пузырь вводят катетер Фоллея на 8–10 суток.

Операция Боари применяется при обширных поражениях тазового отдела мочеточника. Сущность операции заключается в формировании уретеральной трубки из стебля мочевого пузыря. В проксимальный отдел мочеточника вводят тонкую полиэтиленовую трубку на глубину 10–12 см и фиксируют ее кетгуговой нитью. Из переднебоковой стенки мочевого пузыря выкраивают стебель шириной 2 см, длиной, превышающей дефект мочеточника. Выкроенный стебель сшивают в трубку на катетере, с которой соединяют мочеточник инвагинационным способом или «конец в конец». Мочевой пузырь ушивают наглухо. Мочеточниковый катетер удаляют через 8–10 дней, катетер Фоллея через 2 нед.

Кроме указанных операций, существуют кишечная пластика мочеточника, силиконовые протезы, эмбриональные ауто-, гомо- и гетеротрансплантаты. Возможна пересадка мочеточника в кишку (методы Майнц-поуч 1, Майнц-поуч 2, Кук-поуч, Индиана-поуч и др.), однако при ней значительно страдают верхние мочевые пути, развивается гиперхлоремический ацидоз.

При выполнении пластических операций на мочеточниках следует учитывать особенности их кровеснабжения. В верхних 2/3 мочеточника сосуды проникают в его стенку по медиальной поверхности, в нижней 1/3 — по латеральной. Сохранение сосудов обеспечивает нормальную функ-

Скачано с сайта MedWedi.ru

цию анастомозов. В дальнейшем необходимо динамическое наблюдение за больными, перенесшими пластику мочеточника. В течение года необходимо дважды произвести экскреторную урографию для определения функции почек, чтобы не пропустить их «молчаливую гибель».

При невозможности выполнить пластику мочеточника возможна временная его имплантация в кожу (уретерокутанеостомия), однако лучше отдать предпочтение пункционной нефро- и пиелостомии под контролем ультразвука. Нефрэктомию выполняют только после проверки функции коллатеральной почки (индигокарминовая проба).

При билатеральной перевязке мочеточников ранним ведущим симптомом является анурия. Вызванный на помощь уролог должен оказать незамедлительную помощь — ревизию раны и делигатуризацию. Благоприятные для отдаленных результатов условия имеются в течение первых 24–48 ч после вмешательства.

К мерам профилактики ранений мочеточников относятся тщательное урологическое обследование, катетеризация верхних мочевых путей перед сложной гинекологической операцией, знание клинической анатомии женского таза, щадящая оперативная техника, идентификация мочеточников в течение всей операции, исключение шелка в качестве шовного материала в гинекологической практике.

Травмы мочевого пузыря. Причинами ранений мочевого пузыря в акушерской практике служат наложение щипцов, эмбриотомии, вакуум-экстракция плода, криминальный аборт, экстраперитонеальный доступ при кесаревом сечении. К травме мочевого пузыря предрасполагают воспалительные изменения в органах малого таза, эндометриоз. Во время гинекологических операций ранение мочевого пузыря наблюдается при его переполнении, выраженном спаечном процессе в брюшной полости, радикальной гистерэктомии, удалении интралигаментарных и ретровезикальных опухолей, релапаротомии, удалении паравагинальных кист и кист Гартнерового хода, кольпоррафии. Трофические фистулы обусловлены нарушением кровообращения в связи с перевязкой внутренних подвздошных артерий, лучевыми поражениями, длительным дренированием трубками из грубой резины.

Ранения мочевого пузыря наиболее частая патология среди травм мочевых органов. Травму наносят скальпелем, ножницами, тупферами, зажимами, зеркалами. В результате развиваются тяжелые урологические осложнения: мочевой перитонит, дисфункция мочевого пузыря, мочеполовые свищи, недержание мочи при напряжении. Предупредить осложнения можно немедленным восстановлением целостности мочевого пузыря.

Интраоперационная диагностика не представляет особых трудностей, так как операционная рана моментально наполняется мочой. Введение окрашенного раствора в мочевой пузырь и появление его в ране подтверждают диагноз.

После освобождения брюшной полости от мочи рану мочевого пузыря ушивают кетгутовыми нитями в 2 этажа, а линию швов тщательно перитонизируют. Через уретральный катетер наполняют мочевой пузырь жидкостью и проверяют его герметичность. Если повреждены серозная и мышечная оболочки, то ушивают только травмированные участки. При ранении задней стенки мочевого пузыря до ее ушивания необходимо рассечь переднюю стенку мочевого пузыря для визуализации устьев мочеточников, после чего ушить травмированную область, а затем место рассечения.

В случаях нераспознанной травмы мочевого пузыря симптомы мочевого перитонита появляются на 2–3 сут по мере инфицирования мочи. При цистографии контрастный раствор проникает между петлями кишечника. При лапаротомии освобождают брюшную полость от скопившейся мочи и ушивают дефект мочевого пузыря. При внебрюшинном разрыве моча инфильтрирует клетчатку таза, приводя к некротическим изменениям тканей. Своевременным отведением мочи и дренированием позадилобкового пространства можно предупредить образование свищей и мочевых флегмон таза.

Основная мера профилактики — проведение гинекологической операции при опорожненном мочевом пузыре, широкий доступ с хорошим обзором операционного поля, нежное обращение с мочевым пузырем.

Травмы мочеиспускательного канала. Ранения уретры возможны при наложении акушерских щипцов, вакуум-экстракции плода. В гинекологической практике — при удалении влагалищных, парауретральных кист, фибром влагалища, передней кольпоррафии, уретросфинктеропластике, особенно при повторных вмешательствах. Повреждения мочеиспускательного канала возможны при переломах

Скачано с портала MedWedi.ru

костей таза, coitus per urethram, инстилляциях химических веществ в уретру.

Диагноз не представляет трудностей. Ранения дистального отдела не приводят к серьезным последствиям, у больных сохраняется произвольное мочеиспускание, но появляется дизурия. Для восстановления целости уретры необходимо отсепаровать мочеиспускательный канал в зоне поражения от передней стенки влагалища. В мочевой пузырь ввести катетер Фолея и заполнить его. Иссечь рубцовые края раны и на катетере соединить их узловатыми кетгутовыми швами в один ряд, а затем ушить слизистую влагалища. Обращать внимание на то, чтобы линии швов не совпали. При полном разрыве уретры накладывают анастомоз «конец в конец» с последующим закрытием раны влагалища. Если ранение не очень обширное, то деривацию мочи осуществляют через уретральный катетер. При травмировании шейки мочевого пузыря лучше отвести мочу путем цистостомии.

С целью профилактики травматизации мочеиспускательного канала во время гинекологических операций предварительно в уретру вводится катетер.

Цисталгия

Цисталгия (син.: пузырный невроз, генитально-пузырная дисфункция, нестабильный мочевой пузырь, уретральный синдром) — болезненное состояние мочевого пузыря с чистой мочой, при котором доминируют частые и повелительные позывы к мочеиспусканию.

Уретральный синдром — состояние, при котором имеются симптомы нижнего мочевого тракта (дизурия), однако отсутствуют аномалии мочевого пузыря и нет значительного роста бактерий в анализах мочи.

Частота данной патологии составляет 10–15% от общего количества урологических больных и наблюдается преимущественно у женщин 20–45 лет.

В развитии заболевания ведущее значение принадлежит дисфункции яичников, сопровождающейся недостатком половых гормонов.

Усиление болей и дизурических явлений наблюдается во время менструации, в период беременности, климакса и менопаузы.

Имеется определенная связь между цисталгией и заболеваниями половых органов, изменяющих кровообращение в малом тазу (воспалительные, опухолевые заболевания, опущения внутренних половых органов). Нельзя исключить инфекционный фактор в развитии цисталгии, поскольку заболевание нередко возникает после дефлорации или медицинского аборта.

Развитию цисталгий способствуют нервно-психические факторы, сексуальная неудовлетворенность. Среди патогенетических факторов цисталгий определенную роль играет аллергия. После приема молочных продуктов, шоколада у ряда больных наблюдался аллергический отек шейки мочевого пузыря и мочепузырного треугольника.

В настоящее время цисталгию рассматривают как заболевание, развивающееся вследствие функционального поражения нервно-мышечных структур мочевого пузыря, поскольку сохранена его емкость и отсутствуют воспалительные изменения. Заболевание характеризуется хроническим течением, отрицательно сказывается на трудоспособности и нередко приводит к инвалидности.

Жалобы в основном на расстройства мочеиспускания, а также боли в области мочевого пузыря, в промежности и неприятные ощущения в уретре. Мочевые симптомы выражаются в поллакиурии, повелительном и болезненном мочеиспускании, особенно к концу акта, а также в чувстве неполного опорожнения мочевого пузыря. Дизурические явления усиливаются после переохлаждения и приема острых блюд. Боли в промежности и надлобковой области нередко иррадиируют в подвздошную или пояснично-крестцовую область. Боли тупые, преимущественно в дневное время, но своим постоянством изнуряют больных. Обостряется заболевание в осенне-зимний период. Диагноз основывается на характерных жалобах, данных акушерского и гинекологического анамнеза, лабораторном (общий анализ мочи, бакпосев) и рентгенологическом обследовании мочевых путей, цистоскопии (усиление рисунка сосудов, легкая гиперемия, отечность слизистой оболочки мочепузырного треугольника, полипообразные разрастания в шейке мочевого пузыря), результатах гормонального обследования (гипоэстрогения).

Психоневрологическое обследование выявляет истерические или шизофренические компоненты, психосексуаль-

Скачано с портала MedWedi.ru

ные расстройства. Лечение эффективно при устранении этиологических факторов (после удаления фибромиомы, кольпоррафии, криообработки эрозии шейки матки), нормализации кровообращения тазовых органов (лечебная гимнастика и прогулки). Гормональное лечение проводят в зависимости от вида нарушений эндокринного баланса (эстрогены, андрогены). Их действие усиливают новокаиновые блокады (пресакральная, паравезикальная, внутрикожная). Для уменьшения болей назначают седативные препараты, транквилизаторы, нейролептики, анальгетики и спазмолитики. Эффективно применение синусоидальных модулированных токов, генерируемых аппаратом «Амплипульс-3Т», (15–20 сеансов на область мочевого пузыря). Положительно применение иглорефлексотерапии, инстилляции препаратов серебра в мочевой пузырь, гирудо- и диетотерапия. Среди оперативных методов лечения применяются дилатация уретры, внутренняя уретротомия, уретролизис.

Цистит

Нередко после акушерских и гинекологических операций у больных развивается цистит. Причинами цистита могут быть недостатки асептики, травмы при катетеризации мочевого пузыря. Инфицирование происходит восходящим, гематогенным, лимфогенным путем. Развитию цистита способствуют анатомо-физиологические особенности: короткая и широкая уретра, близость влагалища и ануса.

Выделяют следующие формы циститов: катаральный, геморрагический, фолликулярный, язвенно-некротический, гангренозный и другие.

В патогенезе заболевания большое значение имеют расстройства кровообращения, возникающие во время оперативных вмешательств, воспалительные заболевания гениталий, переохлаждение.

Встречаются абактериальные циститы: в результате лучевой терапии, химического ожога и др.

Острый цистит. Заболевание характеризуется частым мочеиспусканием в дневное и ночное время (каждые 10–15 мин), отмечаются боли в конце акта мочеиспускания (слизистая оболочка соприкасается с мочепузырным треугольником, где заложено большое число нервных окончаний). Боли иррадиируют в паховую область, промежность, влагалище. Моча мутная, наблюдается терминальная гематурия, могут быть симптомы недержания мочи, что объясняется повышением тонуса детрузора и ослаблением функции сфинктеров. Поражение мочевого пузыря бывает ограниченное и диффузное, но не распространяется глубже субэпителиального покрова слизистой оболочки.

Для постановки диагноза необходимо исследование мочи (желательно второй порции), в которой содержится большое количество лейкоцитов.

Реакция мочи — кислая. Цистоскопию при остром цистите делать не рекомендуется.

Лечение заключается в назначении обильного питья, спазмолитических и мочегонных средств. Рекомендуются теплые сидячие ванны, свечи с красавкой, микроклизмы. Назначаются химиопрепараты (фурагин, 5-НОК, неграм), антибиотики и анальгетики. После купирования острого процесса инстиллируют мочевой пузырь раствором нитрата серебра 1:5000.

Длительность лечения 7–10 дней. Прогноз благоприятный.

Хронический цистит. Симптомы хронического цистита не так выражены, но имеют длительное течение. Наблюдаются пиурия и гематурия в конце акта мочеиспускания. Поллакиурия обусловлена уменьшением емкости мочевого пузыря в связи с вовлечением в патологический процесс мышечной оболочки.

Диагноз ставится на основании жалоб, изменениях мочи и данных цистоскопии (слизистая гиперемирована, теряет свой блестящий вид, сосуды не визуализируются, могут определяться фибринозные наложения и отложения солей).

Лечение — комплексное. Обязательна санация воспалительных процессов в половых органах с применением антибиотиков, препаратов налидиксовой кислоты, сульфаниламидов. Назначают диуретики (лазикс, гипотиазид), минеральные воды (боржом, нафтуся). При гипоэстрогении — введение эстрогенов в виде вагинальных свечей. Для прекращения болей и дизурических явлений применяют спазмолитики, седативные препараты, анальгетики, теплые ванны, инстилляции в мочевой пузырь растворов колларгола, ляписа, димексида (разводится 1:4 и вводится 50 мл), гиа-

Скачано с сайта MedWedi.ru

луроновой кислоты. Из физиотерапевтических методов лечения используют диатермию и грязелечение.

Оперативные методы (электро-, химикоагуляция, сакральная невэктомия, резекция мочевого пузыря) применяют крайне редко.

Профилактика послеоперационного цистита заключается в проведении катетеризации мочевого пузыря в строго асептических условиях.

Своевременное лечение воспалительных гинакологических заболеваний, отсутствие погрешностей в диете, длительного пребывания на холоде и физических нагрузок предупреждают развитие заболевания.

Лигатурные камни мочевого пузыря связаны с гинекологическими операциями или акушерской травмой. Диагноз устанавливается в результате обзорной урографии и цистоскопии. Лечение заключается в удалении камней с помощью операционного цистоскопа, цистолитотрипсии.

Мочеполовые свищи

Это тяжелое и сравнительно частое заболевание, возникающее в результате ранений мочевых органов или трофических расстройств во время патологических родов, акушерских и гинекологических операций и приводящее к инвалидизации женщины в сравнительно молодом возрасте.

Главная причина трофических свищей — слабость родовой деятельности, роды при анатомически и клинически узком тазе на фоне длительного безводного периода. В результате нарушается крово- и лимфообращение, что вызывает некроз тканей мочевых и половых органов. Нераспознанная травма мочевых органов при наложении акушерских щипцов, вакуум-экстракции плода, эмбритомии, кесаревом сечении, гистерэктомии, во время искусственного аборта приводит к образованию свищей.

К другим причинам возникновения мочеполовых свищей относятся онкологические свищи, возникающие при запущенных формах рака; лучевые свищи (при передозировке рентгеновских лучей); инородные тела мочевого пузыря (попадающие туда при мастурбации); насильственный половой акт; химический ожог; туберкулезное поражение гениталий; бытовая травма.

Клиническая классификация мочеполовых фистул (Д. В. Кан. 1978)

1. Пузырные свищи (пузырно-влагалищные, пузырно-маточные, пузырно-придатковые).
2. Мочеточниковые свищи (мочеточниково-влагалищные, мочеточниково-маточные).
3. Уретровлагалищные и пузырно-уретровлагалищные свищи.
4. Комбинированные свищи: мочеполовые и мочекишечные.
5. Сложные мочеполовые свищи.

Оптимальные сроки оперативного лечения по поводу пузырных или уретральных свищей травматической или трофической природы — 4–6 мес с момента их образования. Такие же сроки с момента рецидива фистул.

При мочеточниково-влагалищных свищах органосохраняющие операции выполняют спустя 5–6 нед, пока не исчезла функция пострадавшей почки.

При комбинированном поражении мочевого пузыря и мочеточника сроки корригирующих операций — до 2 мес.

Пострадиационные свищи и свищи, обусловленные химическими ожогами, оперируют не ранее, чем через год после их формирования.

Предоперационная подготовка заключается в устранении воспалительных процессов в мочеполовых органах, санации кожных покровов в области вульвы и бедер (гигиенические ванны, антисептические кремы, преднизолоновая мазь). Тщательная санация влагалища и шейки матки проводится с использованием вагинальных свечей (полижинакс, атрикан), влагалищных спринцеваний, тампонов с синтомициновой эмульсией, КУФ, лечебных грязей. Проводится промывание мочевого пузыря антисептиками, подкисление мочи, медикаментозная терапия. Обязательно исследование функции почек. Диета, содержащая бульоны и фруктовые соки, назначается за 3–4 дня до операции. В течение последних 2 дней делают по 2 очистительные клизмы. Создают благоприятный психологический климат и уверенность в благополучном исходе.

Ведение послеоперационного периода. Наиболее серьезными осложнениями после фистулопластики являются перитонит и почечная недостаточность. В первую очередь

Скачано с сайта MedWedi.ru

уделяют внимание функционированию катетеров, которые должны свободно эвакуировать мочу. Диета в течение первой недели после операции должна состоять из куриного бульона, клюквенного морса и чая с лимоном. Стул необходимо задержать с помощью настойки опия (7–8 капель 3 раза в день). Антибактериальную терапию назначают в зависимости от чувствительности флоры мочи. Целесообразно проведение физиотерапевтических процедур. Постельный режим 5–6 сут (до 10 сут) в произвольном положении. Мочеиспускание самостоятельное каждые 30–40 мин, а затем — через 2–3 ч. При задержке мочеиспускания — катетеризация каждые 4–5 ч с промыванием мочевого пузыря антисептиками. При установке постоянного катетера желательно постоянное капельное промывание мочевого пузыря для механического вымывания слизи и солей.

Пузырно-влагалищные свищи, возникают вследствие ишемии, вызванной прижатием стенки мочевого пузыря головкой плода, при оперативном родоразрешении (наложении акушерских щипцов, вакуум-экстракции плода, эмбриотомии), кесаревом сечении, ранениях или трофических расстройствах при выполнении гинекологических операций.

Главный симптом — непроизвольное выделение мочи. При травме появляется в первые дни после операции, при трофических нарушениях стенки мочевого пузыря — в более поздние сроки. Количество теряемой мочи зависит от калибра свища. Бывают одиночные и множественные свищи. Имеет значение форма фистул (круглая, овальная, полулунная и др.). Если фистула имеет клапан, больные в определенном положении могут удерживать мочу. Определенную роль играет локализация фистул: если свищ находится у верхушки мочевого пузыря, больные не теряют мочу в вертикальном положении. Заболевание сопровождается циститом и выраженными болями, обусловленными осаждением солей и образованием камней.

Диагностика основывается на результатах осмотра, пальпации, лабораторных, эндоскопических и рентгенологических исследованиях. Выявлению свищей способствует осмотр влагалища в зеркалах; введение окрашенной жидкости в мочевой пузырь и появление ее во влагалище; введение металлического катетера в мочевой пузырь и маточного зонда через фистулу, при их соприкосновении появляется металлический звук. Цистоскопическое исследование позволяет установить локализацию фистул, их форму, величину и отношение к устьям мочеточников.

Консервативное лечение — отведение мочи с помощью уретральною катетера с одновременным тампонированием влагалища мазевыми тампонами (не более 10–12 сут). Прижигание краев фистул раствором нитрата серебра или настойкой йода, диатермокоагуляция, фульгурация и гальванокаустика приводят к образованию струпа, после отторжения которого фистула рубцуется.

Оперативное лечение заключается в восстановлении произвольного мочеиспускания естественным путем, для чего производят разобщение пузырной и влагалищной стенок, устраняя сообщение между ними (рис. 82). Всегда надо удалять рубцовую ткань фистулы, чтобы без натяжения соединить края раны.

Когда края раны без натяжения не соприкасаются, обширные дефекты закрывают плацентарной тканью, синтетическим материалом, производят оментопластику, а

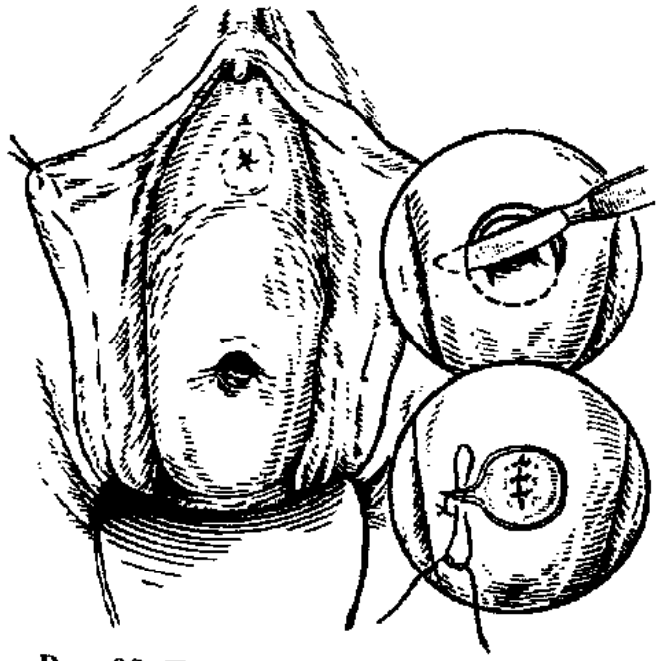

Рис. 82. Пузырно-влагалищный свищ

Скачано с портала MedWedi.ru

также тканями из тонкой кишки, твердой мозговой оболочки, консервированным перикардом, золотыми пластинками и т. д.

Большой вклад в лечение мочегенитальных свищей внесли Д. О. Отт, Д. В. Кан, Ф. А. Клепиков. Эффективность фистулопластики зависит от методики фистулорафии и оперативного доступа. Существуют следующие варианты оперативных доступов: чрезвлагалищный, чреспузырный, абдоминальный, комбинированный. Доступ должен позволить отделить мочевой пузырь от стенки влагалища и создать хорошую подвижность краев фистулы. Второе условие — несовпадение швов на влагалище и мочевом пузыре.

Показания к чрезвлагалищному доступу: свищи, расположенные вдали от устьев мочеточников или граничащие с устьями мочеточников, но доступные для катетеризации со стороны мочевого пузыря и влагалища.

Показания к чреспузырному доступу: свищи, расположенные близко к устьям мочеточников, узкое стенозированное влагалище. Абдоминальный чрезбрюшинный доступ позволяет широко мобилизовать фистулу и тщательно ее ушить.

Пузырно-маточные свищи образуются при кесаревом сечении в нижнем маточном сегменте, разрыве матки в родах, при тазовом предлежании, после искусственного аборта, при абсцессах малого таза. Частота их среди мочеполовых свищей от 1,4 до 10,4% (в среднем — 5,5%). Основные симптомы: усиливающиеся боли внизу живота, обусловленные поступлением мочи в матку, непроизвольное выделение мочи, циклическая меноурия (симптом Юссифа), ложная аменорея. Диагностике способствуют осмотр влагалища в зеркалах, при котором обнаруживается вялое истечение мочи из матки, зондирование матки, цистоскопия, метросальпингография, вагинография, ультразвуковое исследование. Лечение в основном оперативное — чрезвлагалищным, чреспузырным, абдоминальным доступом.

Выбор доступа зависит от локализация свища, его размеров и отношения к устьям мочеточников. Гистероклейзис и кольпоклейзис в настоящее время не применяются. Принцип метода ушивания пузырно-маточных свищей заключается в расщеплении тканей, создании подвижности органов и раздельного ушивания дефектов в мочевом пузыре (непрерывные или узловатые 2 ряда швов, дексон № 1) и матке (2-рядным непрерывным швом) с обязательным дренированием брюшной полости, мочевого пузыря и полости матки в течение 7–8 сут. После фистулопластики рекомендуется воздержание от половой жизни в течение 3–4 мес, в дальнейшем — предохранение от беременности. Родоразрешение — путем экстраперитонеального кесарева сечения.

Пузырно-придатковые свищи образуются в результате прорыва гнойных тубоовариальных опухолей, дермоидных кист в мочевой пузырь. Ведущий симптом — постоянное выделение гнойной мочи. В диагностике важны цистоскопия, цистография с заполнением гнойной полости рентгенконтрастным веществом. Лечение — удаление гнойного очага и восстановление целостности мочевого пузыря.

Мочеточниково-влагалищные и мочеточниково-маточные свищи образуются вследствие нарушения васкуляризации или ранения мочеточников во время гинекологических операций, особенно по поводу злокачественных новообразований, шеечной фибромиомы матки, эндометриоза, интралигаментарных кист. Клинически формированию мочеточниково-влагалищных свищей предшествуют лихорадка, боли в поясничной области, дизурические явления, лейкоцитурия, эритроцитурия. Характерно постоянное подтекание мочи из влагалища, которое появляется сразу после операции (травматические свищи) или через несколько дней (трофические свищи) в сочетании с нормальным мочеиспусканием. Со временем количество мочи, поступающей через влагалище, уменьшается в связи с разрушением почечной паренхимы. При прекращении выделения мочи отмечаются боли, обусловленные гидроуретеронефрозом, и лихорадка.

Мочеточниково-влагалищные свищи всегда представляют угрозу для функции почек. Из-за рубцового сморщивания в области фистулы нарушается отток из почки, а присоединившаяся инфекция быстро разрушает почечную паренхиму, развивается почечная недостаточность. Для диагностики следует вначале исключить пузырно-влагалищный свищ, затем при осмотре влагалища в зеркалах можно увидеть фистулу, из которой ритмически выделяется моча. При цистоскопии обнаруживаются «немые» или «мертвые» устья (симптом Виргеля), при сохраненной функции почек проводится индигокарминовая проба. Катете-

Скачано с сайта MedVedi.ru

ризация мочеточника, уретеропиелография помогают установить уровень поражения мочеточника.

Экскреторная урография позволяет судить о функции почек, которая обычно снижена на стороне поражения, отмечается эктазия почечной лоханки и мочеточника. Консервативное лечение (постоянный уретеральный катетер в течение 6–8 сут) эффективно только в первые дни формирования фистул, т. е. до развития рубцовой ткани. Оперативное лечение заключается в удалении нефункционирующей почки или пластике мочеточников (уретероцистоанастомоз, операция Боари, кишечная пластика), возможна аутотрансплантация почки (пересадка ее в подвздошную область и соединение мочеточника с мочевым пузырем).

Мочеточниково-маточные свищи встречаются крайне редко, возникают после искусственного аборта или кесарева сечения в нижнем маточном сегменте. Клиника и лечебная тактика сходны с мочеточниково-влагалищными свищами.

Уретровлагалищные свищи формируются в результате ранений мочеиспускательного канала при родоразрешающих или гинекологических операциях (кольпорафия, гистерэктомия, удаление парауретральных кист), после лучевой терапии, женской циркумцизии. Частота уретро-вагинальных свищей составлет 10–15% от общего числа больных с мочеполовыми свищами. Больные предъявляют жалобы на тотальное недержание мочи или потерю отдельных порций. Диагностика уретро-влагалищных свищей не представляет трудностей, т. к. они выявляются при осмотре влагалища в зеркалах и катетеризации мочеиспускательного канала, а также введении в мочевой пузырь окрашенной жидкости. Постановке диагноза способствуют уретроцистоскопия и вагинография. Лечение оперативное. Методика заключается в иссечении свищевого отверстия, разобщении уретральной и передней стенки влагалища, а затем их раздельном ушивании на катетере , введенном в уретру (дексон № 4).

Перед хирургическим вмешательством проводится санация путем влагалищных и внутрипузырных инстилляций растворами димексида и атрикана, спринцевания раствором фурациллина. Восстановление репаративных свойств тканей происходит в среднем через 3–6 мес.

К комбинированным свищам относятся случаи, когда в патологический процесс вовлечены несколько отделов мочевой системы (мочеточниково-пузырно-влагалищные свищи, сочетанное поражение мочеполовых органов и кишечника), при которых применяются пересадка мочеточника в кишку, образование кожной стомы и другие.

Детородная функция после фистулопластики возможна. Противопоказаниями к беременности являются выраженные нарушения функции почек и воспалительные изменения в мочеполовой системе. Способ родоразрешения выбирается индивидуально в каждом конкретном случае.

Профилактика мочеполовых свищей заключается в правильной организации родовспоможения женщинам с узким тазом, крупным плодом и т. д.; знании топографо-анатомических взаимоотношений мочевых и половых органов, тщательном обследовании мочевой системы до родов и перед гинекологическими операциями.

Скачано с сайта MedWedi.ru

Глава 19. Вопросы женской сексопатологии

Сексопатология — это раздел клинической медицины, изучающий половые расстройства, их происхождение, методы распознавания и лечения.

Патология половой жизни у женщин — одна из частых причин функциональных расстройств нервной системы и внутренних органов, в связи с чем значение ее представляет интерес не только для сексопатологов, невропатологов, психиатров и гинекологов, но и врачей других специальностей. Нарушения половой функции приводят к ухудшению взаимоотношений в семье и нередко — к ее распаду, поэтому профилактика и лечение указанных расстройств имеют не только медицинское, но и важное социальное значение.

Сексуальные расстройства у женщин во многом отличаются от таковых у мужчин, частота их встречаемости не менее чем у 15% женщин. Многообразие сексуальных нарушений обусловлено поражением нейро-гуморальной, психической и генитосегментарной составляющих копулятивного цикла.

Нарушения половой функции могут проявляться как в виде ее усиления или ослабления, так и в виде ее извращения (перверсии, парафилии), т. е. нарушения направленности полового влечения или условий его реализации.

От перверсии следует отличать сексуальные отклонения от принятых в данном обществе форм полового поведения, не относящихся к патологии. Это некоторые формы онанизма (не носящие навязчивый характер), гомосексуальное поведение, не связанное с извращением направленности полового влечения, оральный контакт с мужскими (фелляция или пенилликция) или женскими (кунилингус или минет) половыми органами.

Симптомы половых расстройств у женщин обнаруживаются при общем сексологическом обследовании и затем

оцениваются в ходе структурного анализа. Используются как общие, так и специфические критерии оценки последних. С помощью общих критериев устанавливают главным образом сам факт нарушения функциональной сохранности данной составляющей, а посредством специфических — идентифицируют конкретные клинические синдромы, лежащие в основе патологического поражения данной составляющей.

Физиология сексуальной функции женщины

В половой системе женщины выделяют три составные части:

1. Нейрогуморальная составляющая — связана с деятельностью глубоких структур мозга и всей системы эндокринных желез. Она обеспечивает выраженность полового влечения и соответствующую возбуждаемость всех отделов нервной системы, которые регулируют половую активность.

2. Психическая составляющая — связана с деятельностью коры большого мозга, определяет направленность полового влечения и обеспечивает специфические для человека формы проявления половой активности, в т. ч. соответствие поведенческих реакций условиям конкретной ситуации и морально-этическим требованиям.

3. Генитосегментарная составляющая, субстратом которой являются женские половые органы и регулирующие их деятельность нервы, нервные сплетения и центры. Функциональная сохранность генитосегментарной составной важна для полноты сексуального удовлетворения женщины.

Под влиянием патогенных факторов любая из составляющих может испытывать патологические изменения, которые проявляются синдромами, специфическими для любой из них, возникают болезненные нарушения интенсивности, направленности полового влечения и способов его удовлетворения.

Психологи показали, что сексуальное поведение зависит от целого ряда общих психологических свойств человека: коммуникативных качеств, эмоциональной раскованности, силы и продолжительности привязанностей, самоуважения и т. п. При этом половая жизнь может иметь совсем разный смысл — быть средством деторождаемости, релакса-

Скачано с сайта MedWedi.ru

ции, получения чувствительного удовлетворения, самоутверждения и т. п. Хотя индивид может и не сознавать своих мотивов, однако от них зависит и характер его психофизиологических реакций, и получаемое удовлетворение.

Основными понятиями копулятивного цикла являются: либидо, эрогенные зоны и воздение, оргазм.

Несмотря на однотипную клиническую картину, у женщин наблюдается множество разнообразных клинических форм сексуальных расстройств.

Существует следующая рабочая группировка функциональных сексуальных нарушений у женщины, построенная на клиническом принципе и учитывающая исторически сложившиеся обозначения форм половых нарушений:

I. Нарушения либидо и оргазма:

1) алибиделия;

2) аноргазмия;

3) гиперсексуальность.

II. Вагинизм.

III. Генитальгия.

IV. Половые перверсии:

1) нарушения направленности полового влечения (аутоэротизм, гомосексуализм, педофилия, геронтофилия, трансвестизм, зоофилия);

2) нарушения условий реализации полового влечения (фетишизм, мазохизм и садизм, эксгибиоционизм).

Функциональные сексуальные нарушения у женщин

Аноргазмия — отсутствие оргазма при половой жизни. Частота встречаемости — 18–40% среди женщин, живущих половой жизнью не менее 3 лет. Алибидемия — снижение полового влечения или его отсутствие. В 90% случаев аноргазмия и алибидемия сочетаются. Основные их причины: нейроэндокринные нарушения; инфекции; интоксикации наркотиками, снотворными, нейролептиками, транквилизаторами; травмы головного мозга; стрессы; депрессивные состояния, дисгамия. Аноргазмия может быть также следствием фригидности либо дисгармонии половых отношений между супругами.

Фригидность — аноргазмия, обусловленная неспособностью женщины к переживанию оргазма. Частота — 30–90% среди женщин, страдающих аноргазмией и состоящих в браке не менее 1 года. Различают первичную и вторичную фригидности: первичная возникает с началом половой жизни, а вторичная развивается у женщин, ранее испытывавших оргазм. Выделяют четыре формы фригидности.

1. Ретардационная форма носит временный характер и связана с запаздыванием психосексуального развития, особенностями темперамента, воспитанием. Половое влечение при ретардационной фригидности отсутствует либо слабо выражено. Эрогенные зоны ареактивны или слабореактивны, половой акт безразличен, не вызывает фрустрации. По мере устранения ретардации пробуждается половое влечение, повышается реактивность эрогенных зон.

2. Симптоматическая форма обусловлена органическими заболеваниями головного и спинного мозга, хроническими интоксикациями свинцом, наркотиками, эндокринными нарушениями (гипоплазия половых органов), неправильными положениями матки, гинекологическими заболеваниями, авитаминозами, постинфекционными астениями, переутомлением и др.

3. Психогенная фригидность возникает вследствие поражения сексуальных функций психическими факторами (брак с нелюбимым человеком, разочарования в семейной жизни, грубости при дефлорации во время первого полового акта, истерии, неврозы, фобическая аноргазмия, связанная с появлением страха, переходящего в ужас, заставляющего прервать половой акт с приближением оргазма).

4. В основе конституциональной фригидности лежит врожденная недостаточность психосексуальных функций. Причина неясная. Полагают, что конституциональная фригидность является проявлением скрытой, неосознанной гомосексуальной установки.

Чаще всего фригидность не является причиной дестабилизации брака. Напротив, может быть фактором, повышающим стабильность брака, особенно при низкой потенции мужа.

Дисгамия — дисгармония половых отношений, вызванная тем, что половой акт совершается без учета сексуальных потребностей женщины. Он порождает половую неудовлетворенность, часто ведет к семейному разладу, может быть одной из причин неврозов. Дисгамию могут вызывать: большие либо малые размеры полового члена; несовершенство техники полового акта; использование прерванного полового сношения в качестве способа предохранения от беременности; преждевременная эякуляция. Она

Скачано с сайта MedWedi.ru

может быть связана с длительным воздержанием от половой жизни (физиологическая) либо с патологическими процессами при неврастении, неврозах, инфекциях, интоксикациях никотином.

Гиперсексуальность — патологическое усиление полового влечения (сексомания, нимфомания) и повышение способности к переживанию оргазма (гиперпотенцемия). Основные ее причины: нарушение деятельности гипоталамических структур, лимбической системы в результате нейроинфекций (энцефалит), травм, сосудистых поражений головного мозга и опухолей головного мозга; заболевания ЦНС (шизофрения, эпилепсия, маниакально-депрессивный психоз); гиперфункция коры надпочечников (опухоли).

Вагинизм — непроизвольное судорожное сокращение мышц влагалища, тазового дна (редко — мышц бедер, брюшной стенки) под влиянием боязни полового акта или гинекологического обследования. Патология может быть обусловлена психогенными факторами, болью при дефлорации при первом половом сношении. Выделяют три степени вагинизма: 1-я степень — реакция наступает при введении полового члена либо гинекологического инструмента во влагалище; 2-я степень — реакция наступает при прикосновении к половым органам; 3-я степень — реакция наступает при представлении о половом акте или гинекологическом обследовании.

Патология может быть истерической и фобической формы. Истерическая форма встречается редко. В основе ее лежит осознанное или неосознанное нежелание больной жить половой жизнью с конкретным лицом. Фобическая форма (коитофобия) — навязчивый страх перед половым актом. К ней склонны вегетативно-лабильные и тревожно-мнительные женщины. В основе болезни лежит образование патологически прочной условнорефлекторной связи. Длительный вагинизм у жены часто приводит к ослаблению потенции мужа, неврозу ожидания, возникновению застойных явлений в предстательной железе.

Виргогамия — «девственный» брак. Различают три формы патологии: 1) фобическая форма характеризуется навязчивым страхом перед дефлорацией или коитусом, вызванным боязнью боли. Нередко сочетается с вагинизмом; 2) игноактная форма является следствием неопытности супругов, неосведомленности, недостаточной ориентации в топографии гениталий; 3) импотентная форма связана с нарушением половой функции у мужа.

Генитальгии — болезненные ощущения в области половых органов. Они могут быть обусловлены причинами органического или функционального характера. К первым относятся воспалительные процессы и травмы гениталий. Из функциональных причин чаще отмечаются вагинизм и коитофобии. Могут наблюдаться генитальгии при истерических неврозах. Боли локализуются чаще в области влагалища, нижней части живота, реже — в области наружных половых органов, часто сочетаются с парестезиями. Они появляются с началом полового акта и объясняются самовнушением, призванным избавить больную от половой жизни.

Аутоэротизм, нарциссизм — направление полового влечения на самого себя.

Мастурбация (онанизм) — половое самовозбуждение. Она широко распространена среди женщин и мужчин. С возрастом ее частота увеличивается: к 35 годам до 65% женщин занимаются мастурбацией. С физиологической точки зрения мастурбация не оказывает патологического влияния на организм женщины. Однако необходимо выделять мастурбацию, являющуюся следствием психических заболеваний (шизофрения, энцефалит, маниакально-депрессивные состояния), которые сопрождаются усиленным половым влечением и расторможенностью в поведении. Повредить здоровью может не сама мастурбация, а угрызения совести, боязнь ее мнимых последствий.

Гомосексуализм — направленность полового влечения на лиц одноименного пола. Причин этой патологии много. Генетические связаны с нарушением процессов дифференциации женских и мужских центров полового поведения, истинным гермафродицизмом. При лечении во время беременности гормонами возможно развитие ложного гермафродицизма, что также может быть причиной гомосексуализма. Часто неврогенные нарушения при поражении лимбической системы, височной и гипоталамической областей (нейроинфекции, травмы, заболевания ЦНС — эпилепсия) вызывают эту патологию. Из других факторов можно отметить: эндокринные нарушения (гиперфункция коры надпочечников), лечение женщин андрогенами. Психоаналитические изменения могут быть причиной пассивного гомосексуализма в связи с формированием условнорефлекторной связи между переживанием оргазма и вызвавшими его факторами.

Скачано с портала MedWedi.ru

Выделяют активные и пассивные формы гомосексуализма. При активной форме пациенты идентифицируют себя с мужчиной (поведение, одежда, работа и т. д.), при пассивной — с женщиной.

Трансвестизм — стремление носить одежду и фигурировать в роли противоположного пола. Он обусловлен изменением сексуальной ориентации за счет нарушения дифференцировки половых центров и часто сочетается с гомосексуализмом, но может выступать самостоятельно.

Вуайеризм (визионизм, скоптофилия) — влечение к созерцанию половых органов или полового акта.

Эксгибиционизм — влечение к получению полового удовлетворения путем демонстрации своих обнаженных половых органов лицам противоположного пола.

Педофилия — направленность полового влечения на лиц детского возраста.

Геронтофилия — направленность полового влечения на лиц старческого возраста.

Зоофилия — направленность полового влечения на животных.

Садизм — получение полового удовлетворения от жестокого обращения с партнером. Часто встречается у активных гомосексуалисток.

Мазохизм — получение полового удовлетворения от страданий, которые причиняет партнер.

В основе большинства сексуальных нарушений лежит изменение психосексуальной ориентации в связи с заболеваниями ЦНС, травмами, инфекциями и интоксикациями. Лечение должно быть патогенетическим,комплексным,индивидуальным.

При лечении нарушений половой функции необходимо установить контакт с больной; провести лечение основного заболевания; нормализовать режим труда, отдыха и снять эмоциональное напряжение. Показаны занятия ЛФК, спортом. Рекомендуется диета, богатая белками, витаминами (Е). Следует помнить, что красный перец, кардамон, мускатный орех, корица и сельдерей повышают половую активность.

Важное место в лечении отводится психотерапии с использованием психоэротической тренировки семейных пар, обучения супругов физиологии полового акта и совершенствованию его техники.

Из медикаментозных средств используются: гормональные препараты (эстрогены, андрогены — при фригидности), нейролептики (аминозин в дозе 50–150 мг в сут внутрь после еды, амитриптилин — 0,025 г 1–2 раза в сут), транквилизаторы, антиандрогены (при гиперсексуальности, гомосексуализме), преднизолон по 0,01 1–3 раза в сут (при заболеваниях коры надпочечников). При анатомических недостатках и рубцовых изменениях половых органов нередко проводится хирургическое лечение. Физиотерапевтическое лечение также показано при сексопатологических нарушениях. Из физиотерапевтических процедур используют гидротерапию (холодные и горячие ванны), электростимуляцию и вибромассаж мышц тазового дна и другие.

Лечение сексуальных расстройств проводится в специализированных кабинетах сексопатологами, психиатрами, гинекологами и урологами.

Профилактика основана на соблюдении следующих принципов:

1. Во время беременности следует избегать назначения гормональных препаратов и нейролептиков в критические сроки (4–6 и 10–12 нед беременности).

2. Правильное половое воспитание должно осуществляться с учетом привития норм полового поведения, подчиняющихся нормам морали общества; формирования свободного, естественного отношения к половым вопросам; развития у ребенка представления о принадлежности к своему полу. Не допускать совращения детей старшими лицами, лицами одного пола. Не подавлять естественный интерес к лицам противоположного пола.

3. Для предупреждения мастурбации следует избегать всего того, что может вызвать раздражение половых органов (тесное белье, езда на велосипеде, лошадях).

4. Профилактика и лечение глинистой инвазии (острицы).

5. Профилактика травм, инфекций, интоксикаций.

6. Борьба с курением, злоупотреблением алкоголем, наркоманией.

7. Своевременное выявление патологии, вызывающей сексуальные нарушения.

Скачано с сайта MedWedi.ru

Глава 20. Деонтология в гинекологии

Деонтология — наука о долге (deon — долг, logos — слово, наука) — рассматривается в медицине как учение о врачебном долге. Деонтология в широком смысле этого слова — это нормы поведения, которые определяют взаимоотношения врача и больного, врачей между собой, врача и общества. Кроме использования специальных медицинских знаний, врачу всегда нужно уметь так построить взаимоотношения с больным, чтобы они приносили максимальную пользу больному. Не следует отождествлять деонтологию с этикой и моралью. Этика и мораль — категории, которые определяют принцип поведения человека в обществе. Врачебная этика — это наука о моральном облике и поведении врача в сфере его деятельности. Профессия врача имеет своеобразные этические нормы, отличные от этических правил других профессий и основывается на гуманном отношении к больному. Деонтология является частью врачебной этики.

Нарушение правил деонтологии нередко приводит к развитию ятрогении и вызывает жалобы. Анализ жалоб, которые поступили в разные инстанции органов охраны здоровья, показывает, что большая их часть вызвана нарушениями норм поведения медицинскими работниками.

Мировоззрение врачей, вопросы врачебной этики и медицинской деонтологии, проблемы личности больного должны постоянно быть в поле зрения медицинского персонала акушерско-гинекологических учреждений.

Большое значение имеют личный пример врача или акушерки, их моральный облик, любовь к своей профессии. Известно, что повышение авторитета врача способствует успеху во врачебной работе.

В каждой отрасли медицины в процессе ее развития вырабатываются свои специфические приемы и методы деонтологии. В акушерстве и гинекологии они связаны с сохра-

нением тайны, которая касается семьи, направлены на проявления заботы о матери и ребенке.

Нередко встречаются в акушерской практике случаи, когда женщина знает о своих физических недостатках, которые влияют на детородную функцию и которые она скрывает не только от окружающих, но и от родственников.

Поэтому деонтология в акушерстве приобретает особое значение и тесно связана с вопросами продолжения человеческого рода, брака и семьи, а также с интимными вопросами сексологии.

Давно известно и признано большое влияние слова врача не только на психику больного человека, но и во многих случаях на ее физическое состояние.

Вера больного человека в знания и правильные действия врача не должна пошатнуться ни при каких обстоятельствах.

Профессия врача — особенная профессия. При оказании медицинской помощи нужно исходить из того, чтобы своевременно поставить диагноз и назначить необходимое лечение. Но кроме этого, огромную роль в успешном лечении играют взаимоотношения врача и больного — такт и любовь к человеку, а нередко и самоотдача.

Врач должен быть гуманным и разносторонне образованным человеком. Нет никаких сомнений в том, что врач, который занимается лечением больных, должен иметь комплекс специальных медицинских знаний, которые имеют, без сомнения, самое главное, но не единственное значение. Теперь вряд ли кто-нибудь сомневается в том, что для раннего и правильного распознавания болезни и, главное, для успешного лечения больного необходим самый тесный контакт врача и пациента, взаимное доверие, проникновение в тайные переживания и надежды страдающего человека.

Известный врач и писатель В. В. Вересаев писал, что успех врачебных стараний в значительной степени зависит от отзывчивости врача, его умения войти в искренний контакт с больным человеком. И врачи должны стараться овладеть этим большим искусством. К сожалению, это далеко не всем удается. Поэтому закономерно стремление преподавателей, особенно при преподавании такой деликатной дисциплины, как гинекология, эти гуманные традиции передавать от одного поколения врачей к другому. В связи с этим понятным становится высказывание зна-

Скачано с сайта MedWedi.ru

менитого М. Я. Мудрова: «Лечить больного, а не болезнь», — которое должно быть девизом каждого врача во все периоды жизни.

С самого начала врач призван откликаться на зов больного независимо от тяжести его болезни, возраста, пола, положения в обществе. Таков неопровержимый постулат практической медицины. Его еще в XVI в. высказал известный акушер Амбруаз Парэ — придворный врач четырех королей. К нему обратился Карл IX: «Надеюсь, короля ты будешь лечить лучше, чем бедняков?». «Нет, ваше величество, — мужественно ответил врач, — это невозможно. Я бедняков лечу так же старательно, как и королей!». Такого же правила придерживался и Н. И. Пирогов: «Лечить солдата, как генерала, а генерала, как солдата».

Слаженная, целенаправленная работа всего коллектива в каждом звене акушерско-гинекологической помощи прежде всего определяется правильным поведением медицинских работников и обслуживающего персонала учреждения. Большое значение имеет не только квалификация врача, акушерки, медицинской сестры или санитарки, но и умение завоевать доверие пациенток и их родственников во время общения с ними. При этом ровное, спокойное, разумное поведение в сочетании с заботливым и обходительным отношением должно быть правилом. Средний и младший медицинский персонал не должен обсуждать диагноз, последствия заболевания, назначать процедуры. Это — задача врача. В то же время четкое своевременное выполнение врачебных назначений является обязательным. Несвоевременное выполнение назначений негативно отражается на настроении больной.

Большое значение имеют правильные взаимоотношения медицинских работников между собой. Выполнение указаний и распоряжений старших по должности младшими должно сочетаться с вежливым отношением друг к другу. Все это, вместе взятое, дает возможность создать тесный контакт между медицинским персоналом и больными.

Очень важной является первая встреча больного с врачом. От умелого врачебного подхода во многом зависит, сможет ли врач получить от своего пациента полезную информацию для постановки диагноза болезни и, таким образом, разработать целенаправленное лечение.

Глубокий и тщательный опрос об истории заболевания играет в ряде случаев решающую роль в диагностике.

О возможности опроса для постановки диагноза болезни писали еще такие корифеи отечественной медицинской науки, как Г. А. Захарьин, С. П. Боткин и др. Прошло немало времени, появились огромные возможности инструментальных, лабораторных методов обследования больных, но метод опроса остается одним из главных.

В процессе опроса нужно всегда учитывать культурный уровень больного, степень интеллектуального развития, профессию и другие обстоятельства, т. е. не должно быть стандартной формы разговора врача с пациентом. Одни больные требуют исключительно делового характера расспроса, другие — ласкового подхода для получения необходимой информации, а третьи — даже сурового тона.

Есть категория людей, которые мало беспокоятся о своем здоровье, недостаточно обращают внимание на возникновение ранних симптомов заболевания и обращаются к врачу тогда, когда даже самые опытные специалисты нередко оказываются не в состоянии помочь. И наоборот, встречаются люди противоположного характера, у них всегда есть большое количество различных жалоб при отсутствии объективных причин. Понятно, что разные по своему характеру больные требуют и дифференцированного строго индивидуального подхода, а оценка жалоб каждого пациента должна иметь объективные критерии.

Форма опроса больного должна быть предельно простой. Мысли врача должен занимать только больной человек. Категорически нужно осуждать посторонние разговоры медицинского персонала при больном, которые не имеют прямого отношения к больному и справедливо расцениваются им как невнимательность и непонимание его страданий.

Неуместны также разговоры медицинского персонала при больных делового характера, например, о неисправности аппаратуры, отсутствии медикаментов и др. Даже в тех случаях, когда аппарат, необходимый для обследования больного, вышел из строя или неисправен, не нужно посвящать в подробности пациента.

Благодаря распространению научно-популярной литературы, проведению лекций и бесед для населения на медицинские темы многие женщины знакомы с вопросами медицинской науки и практики охраны здоровья. Информируя женщину в допустимой для нее форме о сути заболевания, врач должен в оптимистичном тоне вселять в нее веру в благополучный исход болезни.

Скачано с сайта MedWedi.ru

Колебания, неуверенность в диагностике и уместности намеченного лечения всегда воспринимаются отрицательно. У больной складывается впечатление о недостаточных знаниях врача, утрачивается вера в него, что снижает эффективность дальнейших лечебных и профилактических мероприятий.

Наверное, мало больных думает о том, сколько тревог они доставляют своему лечащему врачу, тревог, рожденных сочувствием и сознанием огромной моральной ответственности за доверенную жизнь. Ведь истинные лекари нередко проводят у постели неизлечимой больной дни и ночи в горьком осознании своей профессиональной беспомощности. Не секрет, что в практике каждого врача бывают и такие бессонные ночи, когда он страдает из-за допущенной ошибки и чувствует вину перед больной, ее близкими. За здоровье и жизнь каждого больного врач должен бороться, пока остается хоть наименьшая надежда.

Известно, что каждый человек страдает от болезней поразному. Это талантливо показано в произведениях Л. Толстого. Совершенно справедливо писателей называют «врачами человеческих душ». Писатель тяжело переживает недуги своих героев. Иногда он как бы перевоплощается в них и вместе с ними переживает физические и душевные страдания. Такое глубокое проникновение в суть явлений дали возможность Л. Толстому представить реалистические картины болезненных состояний, которые будут изучаться еще не одним поколением врачей.

Вопросы роли личности, авторитета врача, степени доверия к нему больного издавна волнуют врачей.

В воспоминаниях В. Н. Сиротинина (профессор кафедры частной патологии и терапии Военно-медицинской академии, 1855–1920 гг.) есть указания на то, какие разительные перемены в состоянии здоровья больных он наблюдал после консультативного разговора С. П. Боткина. Лекарства, безуспешно принимаемые больными раньше, становились высокоэффективными после назначения их С. П. Боткиным. У него были свои, только ему известные, «ключи» к сердцу больного.

Очень важно воспитывать в сознании учеников, да и врачей, глубокое чувство ответственности за жизнь и судьбу людей, которые доверились тебе. В памяти возникают образы прекрасных представителей гуманной медицинской профессии в области акушерства и гинекологии: Г. Ф. Пи-

семского, А. Ю. Лурье, И. И. Грищенко, М. С. Бакшеева и более близких нам по времени врачей.

Чтобы понять, в чем призвание врача, нужно выучить необходимые качества этой профессии. Наверное, наиболее древней и наиболее правильной следует считать точку зрения Гиппократа, который писал: «Лицо, посвятившее себя медицине, должно обладать такими качествами: бескорыстие, скромность, непорочность, простота в одежде, здравый ум, хладнокровие; оно должно избегать шарлатанства, неукротимости и ненасытной жадности».

Другими словами, врача характеризуют наряду с высоким профессионализмом моральные качества гуманиста. Они должны тесно переплетаться с общественной деятельностью врача, который нередко выступает в роли воспитателя, советчика и друга.

Нужно быть очень осторожным в высказываниях относительно предположительных диагнозов тяжелых заболеваний, для подтверждения которых будут необходимы радикальные операции, нарушающие функции женского организма. Сколько необоснованных тяжелых переживаний у женщины и в ее семье вызывают поспешные выводы врача, которые потом не подтверждаются! Иногда врач не говорит больной о диагнозе, а заявляет, что ее необходимо срочно госпитализировать или немедленно оперировать. Это вызывает панику у больной и ее близких. Нередко у такой больной обнаруживают заболевание, которое совсем не нарушает ее физиологических функций и требует лишь кратковременного амбулаторного лечения. Однако психическая травма оставляет свой след и вызывает недоверие к врачу.

Тактика лечения больной должна быть гибкой и меняться в условиях клиники в соответствии с тем патологическим процессом, с которым сталкивается врач.

Врач, оказывающий гинекологическую помощь, кроме необходимых знаний и технических навыков, должен обладать большой выдержкой, быть хладнокровным, трезво оценивать медицинскую ситуацию и быстро осуществлять все мероприятия, включая операции, направленные на сохранение здоровья и жизни больной.

Сомнения во время выбора средств и методов оперативного вмешательства не должны быть известны больной до принятия окончательного решения. Последнее ей сообщают в форме настоятельной рекомендации, объяснив необхо-

Скачано с портала MedWedi.ru

димость и уместность намеченных мероприятий в интересах здоровья больной.

Достаточное внимание, своевременное и правильное выполнение назначенных мероприятий лечебного и профилактического характера создают у больной уверенность в благополучном исходе заболевания и, если необходимо, операции.

Сегодня много молодых врачей, еще не усвоив в достаточной степени основы медицины, стремятся стать только «узкими» специалистами. Однако часто становятся не «узкими», а «суженными» специалистами. Так, порой гинеколог знает лишь раздел эндокринологии, акушер не может отличить типичную фиброму матки от кисты яичника, а хирург, претендующий на выполнение операции комисуротомии, не может поставить диагноз аппендицита. Без общей врачебной подготовки и знания смежных отраслей медицины не может быть квалифицированного специалиста.

Есть такие врачи, которые нередко оказываются в плену данных лабораторных и аппаратных исследований, перестают клинически мыслить. Достижения в области физики, химии, электроники чрезвычайно велики. Они раскрывают все более широкие перспективы для их использования в медицинской практике. Благодаря этому мы можем распознать самые тонкие изменения, которые происходят в системах организма. Это большое достижение современности. Однако нельзя переоценить его настолько, чтобы механически, без клинического мышления, подытоживать результаты аппаратных и лабораторных исследований во время постановки диагноза и оценивания состояния больной. К каждой больной необходим индивидуальный подход и индивидуальные мероприятия воздействия. Доверие к врачу — одна из гарантий успешного лечения. В процессе общения с больной врач всегда внимательно следит, чтобы неосторожным словом не подорвать доверия к себе.

В многогранной деятельности акушера-гинеколога нельзя не учитывать особенностей анамнеза, которые затрагивают интимные стороны личной жизни женщины, или специфики акушерско-гинекологического обследования, которое осуществляется часто в присутствии нескольких медицинских сотрудников. Следует также помнить о деонтологических правилах, когда необходимо сообщить мужу

о состоянии половой системы жены или высказать прогноз относительно менструальной и детородной функции во время того или иного заболевания и его последствий.

Большие успехи в области оперативной гинекологии и онкогинекологии достигнуты в наше время благодаря высокой хирургической техники и анестезиологии. Операция стала широкодоступным методом во время осуществления комплекса лечебно-профилактических мероприятий и в случае заболеваний половых органов.

Однако возможность и умение выполнить операцию даже тогда, когда к ней стремится сама больная, не должны быть основным моментом во время выбора метода лечения. Много операций становятся причиной значительных изменений в женском организме, связанных с удалением того или иного органа или его части, что может привести к нарушению менструальной или детородной функции, а в некоторых случаях даже к невозможности половой жизни.

Вот почему, решая вопрос об уместности хирургического лечения, необходимо учитывать показания и противопоказания к операции и методику оперативного вмешательства, беря во внимание не только ближайшие результаты, но и отдаленные последствия удаления того или иного органа для организма женщины.

При выполнении оперативного вмешательства, особенно на матке и яичниках, следует избегать необоснованного радикализма. Печальными примерами являются случаи ампутации и даже экстирпации матки при отдельных, легко доступных для удаления узлах фибромиомы у молодых женщин, а также удаление яичников при небольших ретенционных кистах.

Хирургическая деятельность акушера-гинеколога должна оцениваться не по количеству удаленных органов, а по количеству операций, при которых вопреки техническим трудностям удалось сберечь или возобновить функции организма женщины.

От мастерства и знаний хирурга зависит жизнь не только матери, но и ее будущего ребенка.

Все больные во время ожидания будущей операции ощущают страх за свою жизнь, боясь несчастливого конца, боли во время операции и в послеоперационный период. Это состояние усиливается переживаниями, связанными с удалением того или иного органа, с нарушением какой-нибудь функции организма.

Скачано с портала MedWedi.ru

Большое значение имеет психопрофилактическая подготовка, которая должна начинаться в женской консультации или поликлинике и завершаться в стационаре. Больную необходимо подготовить как к операции, так и к обезболиванию во время хирургического вмешательства. Заданием психопрофилактической подготовки является снятие или в крайнем случае ослабление отрицательных эмоций.

Часть больных, боясь боли, настаивают на наркозе, другие, наоборот, просят применять местную анестезию, поскольку боятся не проснуться после наркоза. Больную необходимо убедить в целесообразности выбранного для нее вида обезболивания. Если же она не согласна, нужно учитывать желание больной, поскольку любое насилие над ее волей является дополнительной психической травмой. Страх перед операцией и боязнь ее последствий в той или иной степени проявляются у больных, которые ожидают оперативного вмешательства. Отрицательные эмоции приводят к бессоннице, нервозности, сказываясь на сопротивляемости организма.

Создать тесный контакт между лечащим врачом и больной, завоевать ее доверие, устранить причины, которые волнуют больную, снять или значительно уменьшить страх перед операцией, укрепить уверенность в ее счастливом исходе — вот основные задания психопрофилактической подготовки в предоперационный период. Эту подготовку нужно проводить во время беседы с больной в палате об операции и методах обезболивания, делая акцент на безопасности оперативного вмешательства. Беседа должна подкрепляться примерами счастливого исхода операции у соседей по палате.

Иногда больные проявляют интерес к послеоперационным осложнениям, если таковые были у кого-нибудь из прооперированных, высказывают боязнь возможности развития подобных осложнений у них. В этом случае нужен определенный такт, чтобы найти исчерпывающие объяснения. Последующие беседы с больной проводятся индивидуально. У женщины должно быть четкое представление о сути операции. Необходимо убедить ее в неизбежности оперативного вмешательства, снять страх перед ним.

В послеоперационный период больная, как правило, интересуется диагнозом и характером оперативного вмешательства. Информировать ее по этим вопросам должен только врач. Сообщив больной в доступной для нее форме диагноз заболевания и рассказав о сути операции, врач должен вселить в нее веру в счастливый исход заболевания.

Во время операций по поводу злокачественной опухоли, которые требуют радикального вмешательства, особенно у молодых женщин, необходимо проявлять особый такт и отзывчивость. Что именно нужно говорить в каждом конкретном случае, нельзя предвидеть наперед, но всегда нужно помнить о необходимости беречь психику женщины.

Больную, которая проинформирована о характере вмешательства, необходимо убедить, что оно прошло хорошо и подчеркнуть его целесообразность. В случае сложной операции нужно указать не ее неизбежность в целях сохранения жизни. Если больная не знала, в чем будет состоять оперативное вмешательство, и удаление того или иного органа является для нее неожиданностью, врач должен проявлять к ней исключительную отзывчивость. Ограничась частичной информацией, окончательное объяснение следует отложить до выздоровления больной. Слова хирурга оказывают исцеляющее действие на женщину, которая перенесла операцию, а заботливый уход, четкое выполнение лечебных процедур способствуют благоприятному течению послеоперационного периода. Медицинские сестры и санитарки не должны давать сведений об операции, обсуждать результаты оперативных вмешательств, высказываться о возможности плохих последствий либо об осложнениях.

В акушерстве и гинекологии соблюдение врачебной тайны является обязательным.

В акушерской практике нередкими являются случаи усыновления детей бесплодными супружескими парами. Разглашение тайны усыновления, сообщение о настоящих родителях усыновителям и, наоборот, настоящим родителям о семье, которая приняла ребенка, является нарушением врачебной тайны. Точно также, если женщина, состоящая во втором браке, не хочет, чтобы муж знал о предыдущих беременностях в первом браке, врач во время беседы с ее мужем не должен сообщать такие сведения.

В гинекологической практике частыми есть ситуации, когда после какой-нибудь операции больная просит не сообщать мужу, что у нее удален яичник или матка, боясь, что эта информация сделает ее в глазах мужа неполноценной женщиной, и в таких случаях врач не имеет права сообщать мужу подробности о состоянии здоровья женщины,

Скачано с портала MedWedi.ru

ограничившись лишь информацией о том, что у больной удалены части органа, которые имели патологические изменения, без нарушения основных функций половой сферы. Даже в случаях таких выраженных врожденных аномалий развития половой сферы, как аплазия матки и влагалища, когда можно лишь создать условия для половой жизни (искусственное влагалище) при невозможности возобновления менструальной и детородной функции, врач не имеет права информировать об этом мужа. Во всех этих случаях вступающие в брак сами должны информировать друг друга о состоянии здоровья, и если один из супругов почему-то этого не делает, врач не может вмешиваться в их отношения. Из этого правила делают исключения, если врачу известно, что один из супругов болен венерической болезнью и еще не окончил курс лечения.

Следует помнить об ответственности врача за сохранение сведений о болезни, интимной и семейной стороне жизни больной. В ряде случаев в листах нетрудоспособности может быть написан другой диагноз болезни, а не тот, который может как-то отразиться на семейной жизни, например, «вторичное бесплодие», «аплазия влагалища» и др. Однако в этих случаях в выписке из истории болезни, в справке лечебного учреждения, которые выдаются на руки больной, обязательно должен быть указан точный диагноз и все диагностические исследования и их результаты, потому что это может понадобиться во время следующего визита к врачу, повторной госпитализации и т. п.

Для сохранения врачебной тайны необходимо максимально сузить круг лиц, допущенных к работе с листами нетрудоспособности. Предложено разработать специальные шифры для замены диагноза в листах нетрудоспособности. Важное значение имеет повышение ответственности за сохранение медицинский документации.

Важным условием сохранения тайны является правильная воспитательная работа в коллективе. Известно, что часто разглашают врачебную тайну не врачи, а сестры, нянечки и другие сотрудники больниц и поликлиник, а поэтому проведение соответствующей работы, пресечение каких-либо попыток ненужного информирования родственников, знакомых больной или соседей по палате будут способствовать сохранению врачебной тайны.

Акушеру-гинекологу нередко приходится сообщать больной о том, что вследствие хирургического вмешательства у нее не будет менструации или она останется бесплодной. Для каждой женщины факт прекращения нормальной функции половой системы, особенно если она не достигла 40–45 лет, воспринимается как сигнал увядания, близкой старости и поэтому является психологически болезненным. Врач, который делает подобное сообщение, всегда должен обосновывать необходимость проведения такой операции в интересах здоровья и жизни больной.

Сообщение о радикальном удалении матки или ее придатков следует делать через 7–8 дней после операции, когда больная достаточно окрепнет физически и морально, в форме доверительной беседы, исключив из числа слушателей соседей по палате.

Замужних женщин интересует, как отразится операция на характер половых ощущений не только ее самой но и мужа. В случае удаления матки, придатков, части влагалища вступают в действие сформированные и закрепленные в прошлом условно-рефлекторные связи и поддерживаются на нормальном уровне половые функции. Что касается половой гармонии партнеров и, в частности, ощущения мужчины, то ни кастрация, ни удаление матки не влияют на них.

Работа врача, а значит, отношение к больному имеет свои особенности в тех медицинских учреждениях, где проводится обучение учеников. В этом случае личный пример преподавателя, его отношение к больным, высокая культура поведения должны всегда гармонировать с продуманной до мелочей работой клиники.

Проводя практические занятия со студентами у постели больного, преподаватель должен быть особенно внимательным, не допускать посторонних разговоров, неуместных вопросов, которые отрицательно влияют на психику больного.

Следует избегать, чтобы одного больного осматривали более 2–3 студентов (особенно это касается таких специальностей, как акушерство и гинекология, педиатрия, венерология и т. п.).

Детальный анализ обследованных больных преподаватель должен проводить со студентами в отсутствие пациентов. Тогда же следует обратить внимание студентов на элементы врачебной этики.

Врач постоянно находится на глазах у людей и часто не подозревает, как тщательно наблюдают за его жизнью сот-

Скачано с портала MedWedi.ru

ни глаз. И это не случайно: людям не безразлично, кому они вручают свою жизнь, свою судьбу или судьбу своих близких, поскольку врачу доверяют свои семейные тайны, и это требует от врача большой моральной чистоты. Врач резко теряет свой авторитет, если он ведет разгульный образ жизни, пьянствует, проявляет грубость и неприветливость по отношению к своим пациентам.

Врач должен быть всесторонне развитой интеллигентной личностью. Только сочетание интеллигентности и эмоциональности может стать основой духовного богатства личности настоящего современного врача. Эти качества должны оставаться у врача особенно в наше время — время научно-технического прогресса, когда существенно изменяется удельный вес физических усилий в связи с внедрением в практику охраны здоровья огромного арсенала новых фармакологических препаратов и методов функциональной диагностики, которые расширяют диагностические и прогностические возможности в медицине.

Лечебное дело особенное. Оно требует от человека, посвятившего ему свою жизнь, полной отдачи сил, знаний, энергии во имя больного. Характер врача, все его личные качества должны быть воплощением гуманности и отзывчивости к больному. Каждый врач должен руководствоваться идеями знаменитых врачей. Об этом образно сказал великий хирург А. М. Вакулев: «Посмотри на взволнованные, испуганные глаза матери, суровое лицо отца, когда перед тобой лежит их ребенок, который еле дышит, и покажи, на что ты способен. . . Поволнуйся на каждой операции и после нее, пока не убедишься, что ты спас больного. Погорюй, а может быть и поплачь, когда тебе не удастся вырвать человека у смерти. Ощути радость и торжество за свою науку, когда больной пожмет тебе руку и от всей души скажет скромное: «Спасибо, доктор».

Оглавление

Предисловие 3

Введение. Основные этапы развития отечественной гинекологии 4

Глава 1. Анатомия и физиология женских половых органов 14

Глава 2. Общая симптоматология и диагностика 40

Глава 3. Эндоскопическая диагностика и хирургия в гинекологии 76

Глава 4. Воспалительные заболевания женских половых органов 102

Глава 5. Нарушения менструальной функции 164

Глава 6. Нейроэндокринные синдромы 189

Глава 7. Гинекологическая онкология 216

Глава 8. Эндометриоз 298

Глава 9. Дисгормональные заболевания молочных желез 320

Глава 10. Трофобластическая болезнь 332

Глава 11. Аномалии развития женских половых органов и нарушение половой дифференцировки 339

Глава 12. Неправильные положения половых органов ... 372

Глава 13. Бесплодный брак и современные репродуктивные технологии 401

Глава 14. Повреждения половых органов 426

Скачано с портала MedWedi.ru

Глава 15. Гинекологические заболевания у детей и подростков 435

Глава 16. Неотложные состояния в гинекологии 472

Глава 17. Типичные гинекологические операции 494

Глава 18. Заболевания органов мочевыделительной системы у женщин 522

Глава 19. Вопросы женской сексопатологии 560

Глава 20. Деонтология в гинекологии 668

Серия «Учебники, учебные пособия»

Лидия Николаевна Василевская
Валентин Иванович Грищенко
Николай Александрович Щербина
Валентина Петровна Юровская

Гинекология

Ответственные редакторы: Жанна Фролова
Оксана Морозова
Технический редактор: Галина Логвинова
Корректор: Инна Шаповалова
Художник: Александр Вартанов
Компьютерная верстка: Светлана Непорожняя

Налоговая льгота – общероссийский классификатор продукции ОК-00-93. Том 2. 95300 – книги, брошюры

Лицензия ЛР № 065194 от 2 июня 1997 г.

Сдано в набор 12.09.2002 г. Подписано в печать 1.11.2002 г.
Формат 84x108/32. Бумага тип. № 2.
Гарнитура Таймс. Тираж 10000. Заказ № 123.

Издательство «ФЕНИКС»
344007, г. Ростов-на-Дону, пер. Соборный, 17

Отпечатано с готовых диапозитивов в ЗАО «Книга»,
344019, г. Ростов-на-Дону, ул. Советская, 57.

Скачано с портала MedWedi.ru

Книги ООО ТД «Феникс»
в городе Санкт-Петербурге
представляет

Санкт-Петербургский ДОМ КНИГИ

по адресу: **Невский проспект, 28,**
тел.: **219-65-04, 219-65-91,** *факс:* **311-98-95.**
Сервер в сети Интернет: **http://www.cbc.spb.ru**

Торгово-издательская фирма «Феникс»
имеет представительство
в г. Москве на территории

Издательского Торгового Дома «КноРус»

Вы можете приобрести наши книги и получить информацию о них по адресу:

г. Москва, ул. Б.Переяславская, 46,
м «Рижская», «Проспект Мира»,

тел./факс: (095) 280-02-07, 280-72-54, 280-91-06, 280-92-13

e-mail: office@knorus.ru

Мелкооптовый магазин «Литэк»
г. Москва, ул. Николоямская, 45, под. 2 (м «Таганская») *тел.:* (095) 911-98-63, 911-97-42
Сервер в сети Интернет: http://www.book.ru

Издательство «Феникс»

Приглашает к сотрудничеству Авторов

- **Учебников для ПТУ, колледжей и ВУЗов**
- **Медицинской и ветеринарной литературы**
- **Прикладной и технической литературы**
- **Литературы по спорту и боевым искусствам**
- **Детской и педагогической литературы**
- **Литературы по кулинарии и рукоделию**

Все финансовые затраты берем на себя, выплачиваем высокие гонорары согласно договорам. При принятии произведения в производство гарантируется гонорар, превышающий на 10% предложение любого Российского издательства. Рукописи не рецензируются и не возвращаются

НАШ АДРЕС:
344007, г. Ростов-на-Дону, пер. Соборный, 17
тел. (8632) 62-51-94, 62-58-34, факс 62-57-97
gleb@ic.ru

Торговая фирма «Феникс»

- ***Оптовая и розничная торговля книжной продукцией***
- ***Более 50 новинок каждый месяц***
- ***Более 1400 наименований книжной продукции собственного производства***
- ***Более 1500 наименований книг от лучших издательств России***
- ***Своевременная доставка книг в любую точку страны за счет Издательства контейнерами и автотранспортом***
- ***Низкие цены и гибкая система скидок***

Наш адрес:
344007, г. Ростов-на-Дону, пер. Соборный, 17
тел. (8632) 62-44-72 — для Санкт–Петербурга, Сибири и Дальнего Востока
тел. \ факс 62-57-97 — для Урала и севера европейской части России
тел. \ факс 62-45-94 — для Москвы и центра европейской части России
тел. 44-19-04 — для Краснодарского и Ставропольского краев, Северного Кавказа
e-mail: phoenix@ic.ru

Скачано с портала MedWedi.ru